89177.

Aus dem Pathologischen Institut des Krankenhauses Charlottenburg-Westend.
Direktor: Prof. Dr. Versé.

Ueber zwei Fälle von familiärer Neurofibromatosis mit sekundärer traumatischer Sarkomentwicklung und Untersuchung über die Häufigkeit von Malignität und Heredität bei der Recklinghausenschen Krankheit.

INAUGURAL-DISSERTATION

ZUR

ERLANGUNG DER DOKTORWÜRDE

DER

HOHEN MEDIZINISCHEN FAKULTÄT

AN DER

FRIEDRICH-WILHELMS-UNIVERSITÄT ZU BERLIN

R. UNIV. BIBLIOTHEEK LEIDEN

vorgelegt von

Geert Hoekstra
aus Utrecht (Holland).

Tag der Promotion: 30. Mai 1921.

Hermann Blanke's Buchdruckerei, Berlin C. 54,
Kleine Rosenthalerstr. 9.

Diss. Berlin 1921.

Gedruckt mit Genehmigung der medizinischen Fakultät
der Universität Berlin.

Prodekan: Geh. Med.-Rat Prof. Dr. Rubner.

Referenten: Prof. Dr. Versé.
Geh. Med.-Rat Prof. Dr. His.

Aan myne moeder.

Die Beobachtung von 2 Fällen der Recklinghausenschen Neurofibromatosis bei Vater und Sohn, kompliziert durch eine im Anschluss an Traumen entstandene maligne Entartung einzelner Tumoren bildete die Veranlassung, die Literatur auf das Vorkommen, ähnlicher Erbfälle zu durchforschen. Dabei verfolgten wir vor allem den Gedanken, aus den gleichzeitig bestehenden bezw. mitgeteilten sonstigen Degenerationszeichen für das Hervortreten der Malignität bestimmte Anhaltspunkte aus der Konstitution zu gewinnen. Wir können hier gleich vorwegnehmen, dass das Resultat unserer Nachforschungen kein abschliessendes Urteil gestattet, vor allen Dingen deswegen, weil die Autoren niemals die Frage der Neurofibromatose streng unter diesem Gesichtswinkel behandeln und ihre Fälle dementsprechend untersucht bezw. beschrieben haben. Da aber die Erblichkeitsforschung nur ein Abschnitt des grossen Konstitutionsproblems ist und dieses mit Recht jetzt wieder in den Vordergrund der medizinischen Forschung und des medizinischen Denkens gerückt ist, so wollen wir gleich hier nachdrücklichst darauf hinweisen, dass es notwendig ist, alle Abweichungen von der Norm in solchen Fällen genau zu registrieren und auch die Beziehungen dieser Abweichungen untereinander, räumliche wie zeitliche, exakt zu fixieren. Gilt es doch zunächst, die Bausteine zu dem Fundament zusammenzutragen, auf dem die Lehre von der Konstitution erst errichtet werden kann.

Ehe wir auf eine weitere Diskussion unserer literarischen Ergebnisse eingehen, wollen wir zunächst die von uns

beobachteten beiden Fälle eingehender beschreiben, da sie gewissermassen wegen der Excesse der Krankheit eine Sonderstellung einnehmen.

Bei dem Vater handelte es sich um einen am 4. Januar 1872 geborenen Arbeiter namens Adolf Iden, der mehrfach wegen seines Leidens auf die I. chirurgische Abteilung des Krankenhauses Charlottenburg-Westend aufgenommen wurde.

Aus den verschiedenen Krankengeschichten, für deren Ueberlassung wir Herrn Geheimrat Prof. Dr. Bessel-Hagen sehr zu Dank verpflichtet sind, lassen wir hier die wichtigsten Daten folgen.

Sein Vater starb im 53. Lebensjahre an unbekannter Krankheit Eine Schwester ist an Brustkrebs gestorben; kein Familienmitglied sonst hatte eine ähnliche Krankheit wie er. Ausser starkem Rauchen keine schlechten Gewohnheiten. Im Jahre 1898 bemerkte er die ersten kleinen unter der Haut gelegenen, nicht störenden Knötchen. 1904 lag er 6 Wochen krank an Bleikolik, 1907 stellte er selbst ein stärkeres Wachstum einzelner Knoten fest, besonders links an der Brust.

Ende 1909 erlitt er einen Betriebsunfall dadurch, dass ihm beim Transport von Eisenteilen auf einem Handkarren durch Radbruch die Ladung auf den linken Fuss stürzte. Dieser Unfall zeitigte ausser bedeutenden Hautschürfungen zunächst keine Folgen. 14 Tage später traten jedoch bohrende Schmerzen im linken Fuss und eine Schwellung hinter dem Innenknöchel auf. Im Dezember 1909 kam J. der zunehmenden Schmerzen wegen ins Krankenhaus. Hier wurden neben zahlreichen, unregelmässig über den ganzen Körper verstreuten Pigmentflecken reichliche unter der Haut gelegene derbe, gut verschiebliche und druckempfindliche Knoten, die an den Gliedmassen deutlich dem Hautnervenverlauf entsprachen, festgestellt. Der grösste dieser spindelförmigen Knoten in Hühnereigrösse fand sich dicht oberhalb des inneren linken Fussknöchels. Ausser einem leicht zurückbringbaren, linksseitigen schrägen Leistenbruch und einer chronischen Bronchitis war sonst kein krankhafter Befund, insonderheit keine Nervenstörung nachzuweisen.

Am 12. 1. 1910 wurde der hühnereigrösse, sehr druckempfindliche Tumor an der Innenseite des linken Unterschenkels kurz oberhalb des Knöchels entfernt. Die histologische Untersuchung dieses Tumors ergab ein Sarconeurofibrom. Gleichzeitig zur Nachuntersuchung entnommene kleinere Knoten zeigten reinen Neurofibromcharakter.

2 Jahre lang nach der Operation war J. voll arbeitsfähig. Dann traten im Januar 1912 wiederum gleichzeitig mit stärkerem Wachstum an der alten Stelle neuerliche Beschwerden auf. Am 9. 4. 1912 wurde J. zum zweiten Male operiert, und zwar hatte diesmal der Tumor einen mehr

weichen lappigen Bau. Er sass zwischen Achillessehne und Musc. tib. posticus und wurde möglichst radikal ausgekratzt. Die histologische Diagnose lautete Fibrosarkom. Die Heilung verzögerte sich diesmal durch starke seröse Wundabsonderung. Erst Ende Juli 1912 war J. wieder arbeitsfähig und blieb es bis Ende Oktober desselben Jahres. Am 26. 9. 1912 wurde ein zweites Mal eine Auslöffelung der weichen Tumormassen vorgenommen, die den gleichen histologischen Charakter hatten. Auch diesmal war der Erfolg nur von kurzer Dauer. Mitte Januar 1913 entschloss sich J. zu der ihm vorgeschlagenen Amputation. Daraufhin wurde am 16. 1. 13 der Oberschenkel handbreit über dem Knie abgesetzt. Nach glatter Wundheilung war J. 6 Jahre lang beschwerdefrei und arbeitsfähig. Vorübergehend war er im Januar 1919 wegen eines am Hinterkopfe rasch auf Kleinfaustgrösse gewachsenen Knotens noch einmal in chirurgischer Behandlung. Die in örtlicher Betäubung entfernte Geschwulst war ein Sarkom.

Anfang März 1919 machte sich bei dem Pat. eine Zunahme seiner alten bronchitischen Beschwerden bemerkbar. Gleichzeitig wiesen schnell zunehmende Oedeme und Atemnot auf Nachlassen der Herzkraft. Am 8. 4. erlag Pat. der fortschreitenden lobulären Infiltration beider Unterlappen.

Ehe wir den Sektionsbericht wiedergeben, wollen wir noch kurz die histologischen Befunde der zu den verschiedenen Zeiten exstirpierten Geschwulststückchen mitteilen, soweit sie oder davon aufgehobene mikroskopische Präparate uns jetzt noch zur Verfügung standen.

Bei der Nachuntersuchung des am 26. 9. 1912 entfernten Geschwulstgewebes vom Unterschenkel (E 259/12) findet sich eine zellreiche Wucherung mit ziemlich zusammenhängenden, fast syncytial anmutenden Zellverbänden. Diese enthalten grosse rundliche bläschenförmige Kerne, in welchen wiederum mehrere grössere Kernkörperchen nachzuweisen sind. Stellenweise sind die Zellen spärlicher, durch eine mehr homogene Zwischensubstanz getrennt, welche bei der Färbung nach van Gieson die Farbe des Bindegewebes annimmt und teilweise hyalin entartet ist.

Am 3. 1 1919 wurde dem Path. Institut ein grosser Geschwulstknoten, der an der rechten Kopfseite gesessen hatte, übersandt. Bei der mikroskopischen Untersuchung findet sich an den guterhaltenen Stellen eine mehr alveoläre Struktur. In den Maschen des zarten Bindegewebes liegen ziemlich locker nebeneinander vielgestaltige protoplasmareiche Tumorzellen, die teilweise auch mehr als Protoplasmabänder oder riesige Protoplasmaklumpen erscheinen und viele grosse und kleine Kerne umschliessen. Diese letzteren sind teilweise bläschenförmig, teilweise stark aufgequollen und bilden Riesenkerne, hier und da sind sie auch in Schrumpfung begriffen. Vielfach trifft man auch ungleichartige Mitosen. Häufiger sind kleine Nekrosenherdchen eingestreut. Nach dem Zentrum zu werden diese

grösser und reichlicher. Auch hier kommen breite Streifen von mehr faserigem oder hyalinem Zwischengewebe vor mit ganz schmalen, spindeligen Kernen in der Form der gewöhnlichen Bindegewebskerne. Es handelt sich offenbar um Fascienreste. Aufgequollene Partien mit mehr sternförmigen Zellen und grösseren polymorphen Geschwulstzellen sind hier und da eingelagert. An anderen Schnitten, wo die Schweissdrüsen mitgetroffen sind, findet sich teilweise eine stark cystische Erweiterung der letzteren oder mindestens eine Erweiterung ihrer Gänge. Hier ist der grösste Teil des Geschwulstgewebes zugrunde gegangen und durch ausgedehnte hyaline Bindegewebswucherung ersetzt.

Obduktionsbefund:

Die Leiche wird zwei Tage nach dem Tode am 10. 4. 19 seciert Obduzent Dr. Marxer) und folgender Bericht aufgenommen (Protokollnummer 285/19.)

Etwa mittelgrosse männliche Leiche in schlechtem Ernährungszustand. An der Haut des Körpers zahlreiche mehr oder weniger prominierende Knoten, entweder halbkugelig das Hautniveau überragend oder gestielt an der Haut hängend. Der grösste dieser Knoten, von dem Umfang eines Taubeneies, sitzt an der rechten Schulter. Die Haut ist über dem Knoten teilweise etwas stärker gespannt, die Konsistenz desselben mässig fest. Die pendelnden Tumoren etwas weicher. In der Schläfengegend befinden sich rankenartige, zusammenhängende knotige Verdickungen unter der Haut neben einzelnen Tumoren; am Hinterkopf rechts hinten eine lineare Narbe. Der linke Oberschenkel ist an der Grenze zwischen mittlerem und unterem Drittel abgesetzt. Am Stumpf findet sich eine quere Narbe, die frei von Veränderungen ist.

Die Kopfsektion konnte aus äusseren Gründen nicht vorgenommen werden, ebenso die Untersuchung des peripheren Nervensystems.

Brusthöhle.

In beiden Pleurahöhlen je 500 ccm leicht blutig gefärbte Flüssigkeit. An der Pleura parietalis finden sich zahlreiche grauweissliche Knötchen, während an der Oberfläche der Lunge grössere flache Knochen mehr vereinzelt vorhanden sind, die an ihrer Basis eingeschnürt sind und teilweise schildartig bezw. pilzförmig auf der Pleura sitzen. Der grösste von ihnen ist reichlich zweimarkstückgross. An den Rändern der Lunge besonders finden sich Infiltrationen des Lungengewebes, aus weisslichen Geschwulstmassen bestehend; doch sind diese Herde im ganzen ziemlich vereinzelt. Einige von diesen Knoten erreichen eine ziemlich beträchtliche Grösse. Das Lungengewebe ist ziemlich blass und mässig durchfeuchtet. Die hinteren Teile schlaff und atelektatisch. In den Bronchien schleimigeitriges Sekret. Die Schleimhaut stark gerötet. Am Hilus der Lunge sitzen knollige Tumoren von weisslicher, ziemlich fester Beschaffenheit.

Im Herzbeutel etwa 120 ccm Flüssigkeit. Das Herz entsprechend gross. Muskulatur schlaff, Klappen ohne Besonderheiten. Die Halsorgane ohne besondere Veränderungen. Im Verlaufe des linken Nervus vagus finden sich unten zwei spindelförmige Auftreibungen, in deren Mitte der Nerv auf das Doppelte seines ursprünglichen Umfanges angeschwollen ist. Auch im rechten Nervus laryngeus inf. eine kleine ähnliche Verdickung. In der Bauchhöhle 200 ccm rötlich gefärbte, leicht trübe Flüssigkeit. Das Peritoneum glatt glänzend. Die Milz bis auf das Doppelte vergrössert. Die Kapsel prall gespannt. Die Pulpa weichlich, zerfliesslich, grau rötlich gefärbt. Magen und Duodenum ohne Veränderungen, ebenso das Pancreas. In der Mitte des Jejenums findet sich am Mesenterialansatz ein knolliger, taubeneigrosser Tumor, der vom Mesenterium ausgeht und auf dem Durchschnitt grauweisslich gefärbt, teilweise aber auch mehr hämorrhagisch infiltriert und cystisch ist. An der Innenfläche des unteren Jejenums hängt polypös in das Lumen hinein ein dattelgrosser Knoten, der an seiner Oberfläche etwas schwärzlich verfärbt ist und allenthalben von Schleimhaut überzogen wird. An seinem Ansatz ist die Serosa etwas eingedellt. Auf dem Durchschnitt hat der Knoten eine mehr gelbliche Beschaffenheit und ist, wie sich bei der frischen mikroskopischen Untersuchung zeigt, aus reinem Fettgewebe zusammengesetzt. Handbreit über der Teilungsstelle der Aorta liegt retroperitoneal ein etwa enteneigrosser Geschwulstknoten, der unbeweglich ist und auf dem Durchschnitt zum Teil myxomatös gequollen ist, im übrigen aber aus einem grauweisslichen Gewebe besteht. Die Leber von entsprechender Grösse; am rechten Lappen finden sich zwei Zwerchfellfurchen. Die Farbe des Parenchyms blassbraun. Vereinzelt liegen unter der Kapsel grauweissliche, ziemlich scharf abgegrenzte Knoten bis Bohnengrösse. Beide Nebennieren, die ziemlich vergrössert sind, enthalten grauweissliche Knoten in der Marksubstanz. In der linken weist auch die Rinde kleine pfefferkorngrosse Einlagerungen auf. In der Rinde beider Nieren, deren Kapsel von der glatten Oberfläche leicht abstreifbar ist, sind ebenfalls vereinzelte umschriebene Tumorknoten von höchstens Erbsengrösse vorhanden. Harnblase und Hoden ohne Veränderung.

Anatomische Diagnose:

Neurofibromatosis. Status post ablationem femoris sinistri veterior (amputatio propter neurofibroma sacromatosum) Cicatrix integumenti capitis regionis occipitalis (exstirpatione sarcomatis orta).

Sarcomata metastatica pulmonum et pleurarum et hepatis et glandularum suprarenalium et renum. Lipoma jejuni submucosum.

Die mikroskopische Untersuchung der einzelnen Nerventumoren ergab folgende Befunde:

N. vagus.

Schnitte durch die spindelförmige Auftreibung des Nerven zeigen, dass die Verdickung hauptsächlich durch ein mässig kernreiches Binde-

gewebe erzeugt wird, das ziemlich reichlich von capillären und etwas weiteren Gefässräumen durchzogen wird. In ihm verlieren sich die einziehenden Nervenbündel, teilweise ziehen sie auch an der Peripherie entlang. Nur stellenweise ist der Kerngehalt etwas vermehrt. Um die Gefässe herum und in ihrer nächsten Nachbarschaft sind lymphocytäre Elemente etwas reichlicher anzutreffen. Aehnliche Veränderungen sind auch im linken N. vagus zu beobachten. Die Knoten bestehen hier teilweise aus breiteren, mehr hyalinen Bindegewebsbalken, die sich durchkreuzen und die nur Teile des Nerven umgreifen, während andere Bündel an ihnen vorbeiziehen. Am Rand dieser mehr fibrösen Knoten ist der Kerngehalt vielfach reichlicher, ebenso auch der Blutgefässgehalt. Die Kerne selbst sind, wie immer unter diesen Umständen, mehr bläschenförmig neben schmalen länglichen oder mehr spindelförmig gestalteten Kernen.

N. laryngeus inferior.

Sehr viel zellreicher sind Teile eines Knötchens des N. lar. inf., während an anderen Stellen der Knoten schon mehr fibrös ist. An den zellreichen Partien überwiegen wieder die bläschenförmigen Kerne, welche offenbar Granulationsgewebszellkernen entsprechen.

Mesenterium.

Der Knoten am Mesenterialansatz besteht aus Zügen fibrillären spindelzelligen Gewebes, dessen Bündel sich teilweise wirbelartig durchflechten. Der Kerngehalt ist etwas wechselnd. Im Anschluss an die oft erweiterten Gefässe findet sich nicht selten sehr kernarmes hyalines Bindegewebe in Form eines breiten Mantels, das sich nach dem Geschwulstgewebe hin ausbreitet und am Rande mehr Kerne enthält. Das eigentliche Tumorgewebe nimmt keine Rotfärbung bei der van Gieson-Färbung an. Die Fasern sind gelblich, stellenweise stärker aufgequollen, was schliesslich zu einer völligen Verflüssigung führen kann, so dass die dann stark erweiterten Gefässe durch die unregelmässigen Höhlenbildungen frei hindurchziehen. Offenbar durch Ruptur dieser des äusseren Gegendrucks beraubten Gefässe kommt es dann zu umfangreicheren Blutungen. Nach ihrer Resorption bleiben dann unregelmässige, zusammenhängende Spalträume übrig, die grosse haemosiderinhaltige Phagocyten enthalten und von hyalinen Bindegewebsbalken durchzogen bezw. ausgefüllt werden. Hier finden sich dann auch Herde von lymphocytären Rundzellen. Eine Aufnahme von Blutpigment seitens der Geschwulstzellen findet offenbar nicht statt; es sind die Abkömmlinge des Stromas, welche mit Haemosiderin beladen sind.

Teilungsstelle der Aorta.

Der Knoten an der Teilungsstelle der Aorta zeichnet sich in seinen festeren Bezirken durch die Bildung eines fibrösen Balkenwerkes aus, welches förmlich spongiös den Knoten durchzieht und zwischen sich die

Blutgefässe, wenig spindelzelliges Geschwulstgewebe und verstreute Lymphocyten fasst. Letztere sind mehrfach in Häufchen zusammengelagert. Die zwischengelagerten Geschwulstzellen zeigen oft hypertrophische und hyperchromatische Kerne, die mehrfach vacuolisiert sind und teilweise auch unregelmässige Formen annehmen. (Atypie des Geschwulstgewebes). Stellenweise ist das Geschwulstgewebe stark verquollen, an anderen Stellen ebenso wie das Bindegewebe nekrotisch. An grossen Uebersichtsschnitten grenzt sich in dem Geschwulstgewebe ein Knoten stärker ab, in dem die Zellen etwas grösser, unregelmässiger werden und die Kerne auch verschiedene Formen annehmen, breit spindelförmig oder mehr bläschenförmig oder mehr unregelmässig begrenzt, teilweise auch mehr vacuolisiert erscheinen. Neben diesem Knoten mit seinem relativ lockeren Zellgefüge liegen dann sehr zellreiche faserige Geschwulststreifen, deren Zellen einen mehr spindeligen Charakter haben, stellenweise aber auch in mehr abweichende Formen übergehen. In der Mitte des Knotens findet sich ein Häufchen von lymphocytären Elementen. Nach aussen hin ist er ziemlich abgegrenzt, teilweise ist jedoch die Grenze etwas unscharf.

Haut.

Von den Knoten an der Haut wurden mehrere untersucht. An einem mehr im subkutanen Fettgewebe gelegenen Tumor war der Zusammenhang mit einem dickeren Nerven sehr deutlich. Die spindelförmige Anschwellung stellte nur eine Verbreiterung des Nerven durch Einschiebung von dickeren Bindegewebsbündeln dar. Ueberall sieht man durch diese wenig zellreichen Bindegewebsmassen die Nervenfasern durchziehen. Dagegen ist bei den stärker vorspringenden Knoten, die dicht unter der verdünnten Epidermisdecke liegen, der Zusammenhang mit Nerven an den vorliegenden Schnitten nicht deutlich ausgeprägt. Die Tumoren sind ziemlich zellreich und bestehen aus einem lockeren, teilweise auch mehr aufgequollenen Bindegewebe, in das stellenweise auch Schweissdrüsen einbezogen worden sind, deren in den Schnitt gefallenen schlauchförmigen Teile weit auseinander gedrängt liegen. Im übrigen sind die Knoten mit ihren kolbigen Anhängen gut abgegrenzt. In der untersten Epidermisschicht sind die Zellen teilweise bräunlich pigmentiert.

Innere Organe.

An Schnitten von den Lungenknoten finden sich Nester und Stränge vielgestaltiger protoplasmareicher Zellen mit grossen, bläschenförmigen Kernen, teilweise auch mit förmlich in sich zusammenfliessenden Kernringen oder halbmondförmigen Kernanhäufungen. Das Protoplasma ist körnig. Die Fettfärbungen zeigen nur vereinzelte Zellen mit feintropfigen Fetteinlagerungen. Mehrfach finden sich hier Mitosen. In dem lockeren Zwischengewebe kommen Rundzellenanhäufungen vor. Das Ganze macht mehr den Eindruck von epithelialen Krebszellen als von Sarcomzellen. Ebenso

sind die Knoten an der Pleura gebaut. Die gleiche Struktur und Zusammensetzung findet sich auch in den Knoten der Leber. Die Kerne der Zellen sind vielfach riesengross. Auch ein kleiner Tumor der Niere enthält dieselben grossen Zellen, hier mit weniger Zwischengewebe und dichter zusammengeschoben. Ebenso verhalten sich die Metastasen in der Nebenniere. In dem alveolären Bindegewebsgerüst liegen die vielgestaltigen Tumorzellen. An einigen Stellen sind auch kleine Nekrosen im Geschwulstgewebe entstanden.

Epikrise. Bei dem 47jährigen Mann waren also zum ersten Male vor 21 Jahren Knötchen in der Haut aufgetreten, an denen sich 9 Jahre später ein etwas stärkeres Wachstum bemerkbar machte. Nach weiteren 2 Jahren stürzte ihm eine Eisenladung aus einer Handkarre auf den Fuss, an welchem sich nach 14 Tagen bohrende Schmerzen und eine Schwellung am inneren Knöchel einstellten. Wegen dieser Beschwerden kam er kurz darauf ins Krankenhaus, wo zahlreiche Pigmentflecke und Knoten an der Haut festgestellt wurden, deren grösster, am inneren linken Fussknöchel gelegen, die Grösse eines Hühnereis erreicht hatte. Er wurde Anfang Januar 1910 entfernt und als Sarkoneurofibrom mikroskopisch diagnostiziert. 2 Jahre später musste ein Recidiv an der gleichen Stelle entfernt werden, das aber wiederum nach 5 Monaten erschien und, da es nicht zu beseitigen war, 3 Jahre nach der ersten Operation die Abnahme des Unterschenkels im Januar 1913 notwendig machte.

6 Jahre später wurde dann ein zweiter schnell gewachsener Sarkomknoten vom Hinterhaupt entfernt, der histologisch einen anderen Bau hatte wie das 1. Sarkom. An den Metastasen dieses zweiten, primär aus einem Neurofibromknoten entstandenen Sarkoms starb dann der Mann 3 Monate später.

Die Grundkrankheit war eine echte Neurofibromatose im Sinne Recklingshausens, eine Geschwulstform, welche nach den Untersuchungen von Versé und späterhin auch von Herxheimer und Roth als eine von dem Nervenbindegewebe ausgehende Neubildung den Neurinomen Verocays oder Neurocytomen Askanazys gegen-

über gestellt werden muss. Von grösster Bedeutung ist die Angabe, dass bei diesem Mann, nachdem ein heftiges, mechanisches Trauma einen Nervenknoten am Fuss getroffen hatte, in unmittelbarem Zusammenhang mit diesem Unfall Schmerzen und stärkeres Wachstum sich bald einstellten. Bei der kurz darauf erfolgten Exstirpation der Geschwulst wurde der sarkomatöse Charakter im Gegensatz zu zwei anderen ebenfalls herausgenommenen Hautknoten durch die mikroskopische Untersuchung zweifellos festgestellt. Dauernde Recidive zwangen schliesslich zur Abnahme des Beins. Späterhin trat dann ein anders geartetes Sarkom am Hinterkopf auf mit einer enorm weitgehenden Zellatypie und eigenen Metastasen. Aber auch in anderen Nervenknoten zeigten sich bei der Sektion bereits die verschieden entwickelten Ansätze zu einer stärkeren Abartung der Zellen nach der sarkomotösen Seite hin, indem grössere Zellformen mit umfangreicheren Kernen in zellreicheren Bezirken auftreten und zahlreiche Mitosen auf eine schnellere Vermehrung hinweisen. Es erscheint also successive an den verschiedenen Nerventumoren, die äusserlich zuerst vor 21 Jahren sichtbar bezw. bemerkbar wurden, eine immer weiter gehende Zellabweichung als Ausdruck der malignen Degeneration. Diese selbst wird einmal auf eine allgemeine Disposition, dann aber zweifellos durch örtliche Einflüsse bestimmt, deren Nachweis sich uns aber in den meisten Fällen entzieht. Eine den Tumorzellen immanente, aber eine Zeitlang schlummernde Malignität vorauszusetzen, würde bei der langen Latenzperiode zu gezwungen erscheinen. Denn das ist wohl als sicher anzunehmen, dass zwischen der ersten Entwickelung und dem äusseren Hervortreten der Knoten vor 21 Jahren noch eine beträchtliche Zeitspanne liegt.

Ehe wir auf weitere Erörterungen uns einlassen, wollen wir zunächst den 2. Fall, der den Sohn betrifft, einfügen.

Aus den Krankengeschichten geht hervor, dass (5 Jahre nach dem Auftreten der R.-Krankheit bei dem Vater) im Jahre 1903 von der gesunden Ehefrau als einziges Kind ein Sohn Herbert geboren wurde.

Dieser, von Geburt an schwächlich, litt in den ersten Lebensjahren

an englischer Krankheit. Von Kinderkrankheiten hat er nur Masern durchgemacht und war später nie ernstlich krank.

Im Alter von 14 Jahren, Anfang Mai 1917, fiel er als Bäckerlehrling eine Treppe herunter und schlug dabei mit der rechten Gesässhälfte hart auf die Treppenstufen. Seit diesem Sturz litt Herbert Jden häufiger an Nasenbluten, sowie an Kopfschmerzen. Zudem fiel der Mutter das leidende und blasse Aussehen ihres Sohnes auf. Sie gab ihn zur Erholung aufs Land. Hier traten 5 Wochen nach dem Fall zum ersten Male Schmerzen in der r. Gesässhälfte beim Sitzen auf; es bildete sich daselbst eine runde Geschwulst, die ziemlich rasch wuchs, beim Gehen aber den Knaben nicht behinderte. Der zu Rate gezogene Arzt empfahl die Operation. Am 14. 6. 1917 wurde H. J. im städtischen Krankenhause Charlottenburg-Westend aufgenommen. Es fand sich bei dem blassen, schwächlichen, sonst gesunden Knaben eine runde, ziemlich derbe und unter den grossen Gesässmuskeln etwas verschiebliche Geschwulst von Kleinfaustgrösse inmitten der r. Gesässgegend. Bei der am folgenden Tage (15. 6. 17) vorgenommenen Operation liess sich die Geschwulst unter dem grossen Gesässmuskel in ihren oberen und seitlichen Teilen glatt ausschälen. Trotzdem war eine restlose Entfernung der Geschwulst unmöglich, da der Geschwulststiel in der Gegend des Foramen intrapiriforme fest aufsass und solide, zapfenartige Ausläufer sowohl in dieses als in die benachbarten Muskeln sandte. Es wurde deswegen nach glatter Wundheilung am 25. 6. 1917 mit Röntgenstrahlenbehandlung begonnen. Die im Pathologischen Institut vorgenommene histologische Untersuchung der herausgeschnittenen Geschwulst stellte ein Spindelzellensarkom fest. Nach Abschluss der Röntgenbehandlung am 4. 8. 17 war H. völlig beschwerdefrei. Der Tastbefund ergab keinen Anhalt für Nachwachsen der Neubildung.

1 Jahr lang blieb der Knabe beschwerdefrei und arbeitsfähig, obschon sich seit Ende Mai 1918 die Geschwulst wieder bemerkbar machte. Am 7. 7. 1918 setzte er die Arbeit als Bürobursche aus und trat am 10. 7. 1918 zum zweiten Male in chirurgische Behandlung. Die Geschwulst unter der alten Narbe war diesmal weniger beweglich und beinahe mannsfaustgross. Auch jetzt konnten nur die gröbsten Tumormassen entfernt werden, da die Geschwulst sowohl den Hüftnerv völlig umwachsen hatte, als auch ins kleine Becken hinein gewuchert war. Nach Abschluss der Wundbehandlung, die sich dieses Mal durch auffallend starke seröse Absonderung verzögerte, wurde H. J. am 12. 8. 1918 der Charité zur ambulanten Röntgenbehandlung überwiesen.

Obschon diese regelmässig und energisch bis zum Januar 1919 durchgeführt wurde, wuchs die Geschwulst unaufhaltsam und es traten nun auch Schmerzen auf.

Zudem bemerkte H. J. seit Ende Oktober 1918 bräunliche Flecken der Haut und knotenförmige, langsam wachsende Verdickungen unter der

Haut am Oberschenkel, Bauch, Brust, Stirn und Rücken Zu gleicher Zeit begann sich der Gang zu verschlechtern, der r. Fuss lahmte. Ausser namentlich des Nachts sich verstärkenden, aber erträglichen Schmerzen in der r. Gesässgegend klagte H. J. hin und wieder über Kopfschmerzen.

Am 26. 2. 1919 (3. Krankenaufnahme) bot H. J. folgenden Befund:

16jähriger, schwächlich gebauter Jüngling in mässigem Ernährungszustand. Körpergewicht 36,5 kg. Hautfarbe wachsbleich. Behaarung der Achsel- und Schamgegend fehlt, Geschlechtsteile klein.

Am ganzen Körper verstreut, am zahlreichsten in der r. Lendengegend und am r. Oberschenkel kleine stecknadelkopf- bis pflaumenkerngrosse bräunliche Pigmentflecken.

Im Verlauf vieler peripherer Nerven, z. B. beider Nn. supraorbitales, der N. supraclavicul. hinter der Mitte des Knopfknickers, der N. auricul. major und occipital. minor, sowie der Hautäste der Zwischenrippennerven X und XI in der Mittelbauchgegend, der hinteren Aeste der gleichen Nerven V und VI über dem Schulterblatt besonders links, endlich in beiden Sulci bicipitales, namentlich links, aneinander gereihte, rundliche, meist jedoch abgeplattete, ovale, ziemlich harte, gut unter der Haut verschiebliche, nicht druckempfindliche Knoten. Ein einzelner, etwas grösserer, leicht druckempfindlicher Knoten in der Mitte des r. Oberschenkels (N. saphen.) Im äusseren unteren Gesässgeviert r. unter der kreuzförmigen Operationsnarbe ein mannsfaustgrosser, harter, leicht bläulich aussehender Tumor in fest infiltrierter derber Umgebung. In ihrer Mitte und am oberen Rande ist die Geschwulst druckschmerzhaft. Der rechte Hüftnerv ist zum grössten Teil gelähmt. Auswärtsrollung des r. Oberschenkels ist unmöglich, ebenso die Beugung des Unterschenkels, sowie jegliche Fussbewegung. Der r. Fuss steht in Spitzfussstellung. Steppergang. Auf der Aussenseite des r. Unterschenkels und auf dem Fussrücken (N. peroneus) fehlt das Gefühl. Sämtliche übrigen peripheren, sowie die Hirnnerven lassen keine Störung nachweisen. Auch die Untersuchung der inneren Organe bietet keinen krankhaften Befund. Der Harn ist frei von Eiweiss und Zucker. Die Körperwärme ist nicht erhöht. Auffallend ist die dauernde Beschleunigung des regelmässigen und mittelkräftigen Herzschlages. Die Pulszahl schwankt zwischen 112 und 128 Schlägen in der Minute. Der Blutdruck misst (auskult. Riva Rocci) diastol. 75 syst. 100. Der Blutfarbstoff beträgt 85%. Das Blutbild ist normal.

Bis Mitte März bleibt der Befund ziemlich unverändert. Dann setzt ein sehr energisches Wachstum der Geschwulst ein, die sich sehr reich an Gefässen erweist. Die sich über den Tumor immer mehr spannende Haut wird nekrotisch, ebenso bald danach die obersten Schichten der Geschwulst selbst, in denen sich das Bact. pyocyaneum angesiedelt hat. Gleichzeitig wird der Kräfteverfall immer deutlicher. Es kommt

noch zu Stauungsoedem des r. Beines, der r. Gesäss-, Anal- und Hüftgegend.

Am 18. 6. 1919 stirbt Patient an schnell zunehmender Herzschwäche.

Histologische Untersuchung.

Am 14. 6. 1917 wurde aus dem grossen Tumor in der Hüftgegend des damals 14jährigen Knaben ein Stück zur histologischen Untersuchung entnommen und dem Path. Inst. übergeben (J. N. 102/17). In der Hauptsache besteht die Geschwulstmasse aus sich durchflechtenden oder fischgrätenartig angeordneten Zügen dicht gedrängter Spindelzellen mit geringer feinfaseriger Zwischensubstanz und ziemlich langgezogenen Kernen; zahlreiche Mitosen sind allenthalben eingestreut. Häufig gruppieren sich diese Zellenmassen konzentrisch um weite Gefässe von kapillärem Habitus, deren Endothel direkt den Geschwulstzellen aufsitzt. Am Rand macht sich teilweise eine mehr knotenförmige Abgrenzung von ovaler Form geltend, bedingt durch zwischengelagerte Bindegewebszüge. In dem mittleren Teil der Geschwulst finden sich ausgedehntere breitere Bindegewebsstreifen, die häufig ganz hyalin umgewandelt und auf grössere Strecken völlig kernlos geworden sind. Sie umschliessen teilweise nur noch inselförmige Reste von den oben beschriebenen zelligen Wucherungen in der Umgebung der Gefässe, doch ist an der Stelle der Spindelform häufig eine verästelte bezw. Sternform getreten und das Zwischengewebe mehr myxomatös gequollen. Die damals festgestellte Diagnose lautete auf Spindelzellensarkom.

Am 3. 3. 19 wurden dem nunmehr 16jährigen Knaben zwei kleine Knoten des Unterhautgewebes exstirpiert, da der Verdacht bestand, dass es sich um Metastasen eines inzwischen wieder stark gewachsenen Recidivs an der ursprünglichen Operationsstelle handeln könne. Die histologische Untersuchung ergab, dass einfache fibromatöse Wucherungen vorlagen, deren Zusammenhang mit etwas grösseren Nervenstämmchen sehr deutlich nachzuweisen war. Sie liegen in der obersten Schicht des subkutanen Fettgewebes und bilden eiförmige Knoten aus lockerem mässig zellreichen Bindegewebe, die von einer starken zellreichen kapselartigen Bindegewebsschicht nach aussen hin abgegrenzt werden. Im Innern des Knotens befinden sich kapilläre Gefässbildungen und vielfach gewellte Nervenstränge, die voneinander durch Bindegewebswucherungen geschieden werden. Eine irgendwie stärkere Beteiligung der Schwannschen Zellen ist nicht nachzuweisen. Jedenfalls fehlen querbandartige Anhäufungen von Kernen, wie sie für die sog. Neurinome Verocays charakteristisch sein sollen, vollständig. In dem lockeren Bindegewebe finden sich vereinzelte Wander- und Plasmazellen. An einem Schnitt, der den Uebergang des Nervenstammes in den Knoten zeigt, findet sich bereits vorher eine stärkere Zellbildung in der Nervenscheide, die beim Eintritt des Nerven in den Tumor in eine breite zellige Wucherung übergeht, welche sich dann kapselartig um den Knoten herumlegt. Von hier aus geht

offenbar im wesentlichen die Vergrösserung des Knotens vor sich, ähnlich wie beim Knorpel das Wachstum vom Perichondrium aus erfolgt.

Dem Pathol. Institut war am 7. 6. 1919 ein weiterer Knoten zur Untersuchung überwiesen worden (J N. 183/19), der dem Pat. von der Unterschulterblattgegend entfernt war. Die über dem Knoten pigmentierte Haut wurde mit exstirpiert. Am mikroskopischen Schnitt ist der Tumor scharf abgegrenzt und besteht aus einem mässig zellreichen Gewebe, das eine fasciculäre Struktur erkennen lässt. Meist sind die Kerne spindelig, in der Mitte aber etwas breit. Mehrfach beobachtet man auch dicke kolbige oder birnenförmige Kernformen, die die übrigen an Grösse beträchtlich übertreffen. Es tritt also hier eine gewisse Zellatypie sehr deutlich in Erscheinung. Das Zwischengewebe ist ziemlich locker. In der Hautdecke findet sich eine nicht zusammenhängende, sondern mehr fleckige bräunliche Pigmentierung der Basalzellenschicht. Das Pigment ist feinkörnig. In der Cutis finden sich grössere Zellen mit einem gröberkörnigen gelbbraunen Pigment, das anscheinend mehr Blutpigment ist. Bei der Behandlung mit Ferrocyankalium und Salzsäure nimmt es eine grünliche Färbung an. Die einzelnen Schollen sind ziemlich verschieden an Grösse. Diese Zellen liegen häufig in der Umgebung der Schweissdrüsen.

Die Obduktion der Leiche des 16jährigen Jungen wurde am Tage nach dem Tode durch Prof. Versé und Dr. Max Meyer ausgeführt (Obd. Nr. 475/19) und der folgende Bericht darüber aufgenommen.

Aeussere Besichtigung.

Hochgradig abgemagerte, jugendliche, männliche Leiche. An der Haut des Rückens grössere und kleinere Pigmentflecke von blassbräunlicher Färbung.

Die r. Beckenseite wird von einem grossen Tumor eingenommen, welcher die Haut breit durchbrochen hat.

Der Tumor selbst ist über kopfgross und an der Oberfläche ausgedehnt zerfallen, schmutzig graugrün verfärbt. Durch den Tumor ist von oben nach unten und von rechts nach links je ein dünnes Band durchgezogen und in der Mitte kreuzweis verknüpft. Vom Hautrand aus geht nach vorn und hinten je eine streifige Narbe von ungefähr 5—6 cm Länge (alte Operationsnarbe).

Die Höhe des Tumors beträgt 23—24 cm. Die Breite der Durchbruchstelle etwa 16 cm. Die Umgebung der Durchbruchstelle ist braun pigmentiert, während die Haut des Stammes bräunlich gefärbt ist. Am rechten Arm und beiden Oberschenkeln finden sich ebenfalls bräunlich fleckige Pigmentierungen, während im übrigen die Haut der Extremitäten blasser ist. Die unteren Extremitäten sind ziemlich stark geschwollen. Ueber der rechten Scapula fühlt man einen kleinen Hautknoten durch. Ebenso befindet sich in der rechten Lendengegend unter einer pigmentier-

ten Stelle ein etwas festerer Knoten. Die Haut ist an dieser Stelle etwas narbig. In der weiteren Umgebung dieser Stelle finden sich einige grössere bräunlich gefärbte Flecken mit etwas unregelmässigen Rändern.

Schamhaare nicht entwickelt, auch in der Achselhöhle fehlen die Haare. Der Penis ist klein, ebenso die Hoden.

Brusthöhle.

Zwerchfellstand beiderseits 5. Interstitium.

Links Lunge leicht verwachsen.

Im Herzbeutel findet sich eine mässige Menge Flüssigkeit, Herz nicht kontrahiert. Muskulatur sehr blass, mehr lehmfarben, Klappen ohne Veränderungen.

Die Lungen stark durchfeuchtet, blass, frei von Herden.

Halsorgane ohne besondere Veränderungen.

Zungengrund etwas abgeglättet.

Schilddrüse klein, blass.

Thymusdrüse nicht vorhanden.

Bauchhöhle.

Situs der Bauchhöhle ohne Besonderheiten, abgesehen vom kleinen Becken, in das sich von rechts her ein Geschwulstknoten vorwölbt, der nur links einen Spalt frei lässt, in dem Blase und Rectum gelegen sind.

Die Milz ist mässig gross, zäh, blass, ziemlich durchfeuchtet, Magenschleimhaut blass.

Im Mesenterium eine alte verkäste, circa walnussgrosse Drüse. — Pankreas ohne Besonderheiten.

Leber entsprechend gross; Zentrum der Acini stärker gerötet, die Peripherie graugelb gefärbt.

Nebennieren sehr blass, Rinde gelblich gefärbt, im übrigen keine Besonderheiten.

Die Nieren blass, etwas stärker durchfeuchtet, sonst keine Besonderheiten, Harnblase blass, Muskulatur etwas verdickt. Samenblase klein, unentwickelt, Hoden klein, etwa von Saubohnengrösse, auf dem Durchschnitt von blassgelblicher Farbe.

Kopf- und Rückenmark.

Schädeldach ziemlich breit, rundlich, nicht symmetrisch, Nähte deutlich.

Dura von dem ziemlich dünnen Schädeldach gut abziehbar. Die Innenfläche der Dura ist glatt, keine Geschwulstbildungen. Das Gehirn ist gross, schwer, 1690 g wiegend. Die weichen Häute blass, ziemlich durchfeuchtet. Hirnoberfläche blass. An den Nerven der Hirnbasis sind keine Veränderungen wahrzunehmen. Die weichen Häute an der Medulla oblongata sind schwach bräunlich gefärbt. Beiderseits, besonders rechts

ist der Uncus etwas derber. Auf dem Durchschnitt ist die Substanz etwas grau gefärbt, glasig, Zeichnung aber noch erkennbar. Hirnwindungen im allgemeinen breit. Auf dem Durchschnitt durch das Gehirn erscheint die Hirnsubstanz blass, ebenso die des Kleinhirns. Sowohl im Grosshirn wie im Kleinhirn sind keine Geschwulstbildungen nachzuweisen, auch nicht in der Medulla oblongata oder im Pons.

Rückenmarksubstanz ist fest; innerhalb des Durasacks sind keine Veränderungen an den Nerven festzustellen. Auf dem Durchschnitt ist das Rückenmark blass. Die Dura mater ist glatt, frei von Geschwulstbildungen. Ausserhalb der Dura finden sich in den Nerven des Lendenteils kleine Knotenbildungen bis zu Erbsengrösse. Nach Aufmeisseln der Orbita finden sich an den Nerven der Augenhöhle keine Knotenbildungen: nur der linke Nervus opticus ist etwas unregelmässig aufgetrieben, in der Mitte wie am Bulbus. Das rechte Auge ist frei. Am Plexus vesicalis finden sich an einzelnen Strängen Knotenbildungen bis zu Haselnussgrösse von grauer durchscheinender Beschaffenheit, wie gequollener Sago aussehend.

Beim Auspräparieren der Nerven am Oberarm finden sich allenthalben Knoten von spindeliger Gestalt, die rosenkranzartig hintereinander gereiht sind, besonders in den Hautästen. Im Nervus medianus liegen diese Knoten innerhalb der Nervenbündel, an der Oberfläche sich schwach vorwölbend. Beim Auspräparieren der Nerven am rechten Bein zeigt sich, dass der Nervus ischiadicus bezw. seine Aeste, die sehr hoch abgehen, enorm verdickt sind. Der ganze Nerv ist von glasigen Knoten durchsetzt, zwischen denen eine mehr weissliche Felderung übrig geblieben ist. Auch die Hautäste, z. B. der N. cutaneus surae sind durch solche Knotenbildungen unregelmässig verdickt. Beim Verfolgen der Nerven nach aufwärts kommt man an die die ganze Glutaealmuskulatur durchsetzende Geschwulstmasse, welche, wie sich bei der Bauchsektion zeigte, den grösseren Teil des kleinen Beckens einnimmt, ohne dass der Knochen zerstört ist. Oberhalb der Geschwulstmassen sind die von der Wirbelsäule abgehenden Nerven ungleichmässig verdickt durch kleine durchscheinende knotige Einlagerungen. Beim Auspräparieren der Interkostalnerven finden sich, besonders in der Nähe der Abgangsstellen stärkere Knotenbildungen, ebenso ist der Nervus sympaticus in seinem unteren Teil von Knotenbildungen eingenommen, die meistens spindelförmig und bis bohnengross sind. Am Hals ist besonders der N. vagus verändert und knotig verdickt, die einzelnen Knoten bis haselnusskerngross. Auch die Nervi recurrentes sind in ähnlicher Weise knotig aufgetrieben. Im Mesenterium ein haselnussgrosser durchscheinender Knoten.

Anatomische Diagnose:

Neurofibromatosis universalis. Sarcoma exulceratum regionis glutaealis dextrae permagnum. Degeneratio adiposa myocardii.

Bei der histologischen Untersuchung der einzelnen Nerven und Nervenknoten ergeben sich folgende Befunde:

N. vagus.

An einem grossen Längsschnitt durch den N. vagus reihen sich oval gestaltete Knoten direkt aneinander, nur unterbrochen von schmalen bindegewebigen Septen. Meist ist an der einen Seite sehr deutlich das Einstrahlen der Nervenfasern zu beobachten, die sich fächerartig ausbreiten und in einzelnen aufgesplitterten Bündeln weiterhin in den Knoten zu verfolgen sind. Mitunter ist an dem entgegengesetzten Ende wieder ein Sammeln der Fasern zu bemerken. Die Hauptmasse des Knotens besteht aber aus Bindegewebe, teilweise sind die Bindegewebsfasern wellig in der Verlaufsrichtung der Nerven angeordnet und färben sich nach v. Gieson grösstenteils rot, teils aber auch nur gelbrot. Andererseits beobachtet man aber auch stellenweise eine stärkere Auflockerung und eine Verflechtung der einzelnen Bindegewebsfaserbündel. Mehrfach ziehen etwas stärkere Gefässchen durch die Knoten hindurch. Von besonderem Interesse ist noch ein Befund an demselben Nerven, der zeigt, dass in einen solchen Nervenknoten ein zweites Nervenbündel seitlich eintreten und dadurch die ursprünglich vorhandene Zahl von Nervenfasern weiterhin beträchtlich vermehren kann. Der Aufbau der Knoten ist überall ziemlich der gleiche, nur wechselt an den einzelnen Nerven der Grad der Quellung. Meistens sieht man, dass noch stärkere Nervenbündel an der einen Seite eines derartigen Knotens vorbeiziehen.

Knoten in der rechten Gesässhälfte.

Der grosse Knoten in der rechten Gesässhälfte besteht aus einem dichten, zu Zügen angeordneten Spindelzellgewebe, das vielfach bündelweise einen ganz enormen Kernreichtum annimmt, wobei die Zellform auch mehr polymorph wird. Die erstgenannten Zellzüge sind so verflochten, dass eine Art Fischgrätenmuster resultiert, während in den letztgenannten meist eine ausgesprochene Zellrichtung nicht mehr deutlich zu erkennen ist. Doch kommen Uebergänge zwischen beiden ebenfalls unter Zunahme der Kernmenge vor. An der Stelle, wo der N. ischiadicus in diese Geschwulstmasse übertritt, beobachtet man ein Ausstrahlen der spindelzelligen Wucherung in die Nervenfasern hinein, wo sie schliesslich bald unter rascher Abnahme der Kernzahl schwindet, um einer geringen Rundzellinfiltration Platz zu machen. Die Wucherung benützt dabei die Nervenbündel quasi als Leitbahn, ohne die Grenzen des Nerven zu überschreiten. Die zwischengelagerten Arterienäste weisen grösstenteils eine starke Intimawucherung auf, die nur ein schmales, spaltförmiges Lumen freilässt. Weiter nach dem Tumor hin, wo die Zellinfiltration diffuser wird, kann man sehr schön die Durchwucherung des Fettgewebes durch die eindringenden Spindelzellen beobachten. An Schnitten aus der Mitte des Tumors

finden sich etwas umfangreichere Nekrosen um thrombosierte prallgefüllte Gefässe herum, teilweise mit etwas grösseren Blutungen.

Uebrige Nerven.

Die an den übrigen Nerven untersuchten Knoten lassen einen stärkeren Zellreichtum meist vermissen Nur in dem gequollenen Tumorknoten des r. Musc. quadriceps ist um die Gefässe herum eine Vermehrung der Zellen (herdweise) festzustellen, doch sind es weniger die eigentlichen Tumorzellen als Gewebsphagocyten, die diese Kernvermehrung bedingen und die bei Sudanfärbung vielfach eine gelbrote Tinktion durch Einlagerung von Fettröpfchen und fettartigen Substanzen annehmen. Letztere erscheinen in Nadelform und sind doppelbrechend.

Haut.

Auch an den Knoten unter der Haut ist teilweise ein etwas grösserer Kernreichtum festzustellen, der aber weit entfernt ist von der Kernmenge in den sacromatösen Knoten des Beckens und vorwiegend bedingt wird durch eingewanderte Zellelemente, namentlich auch durch polymorphkernige Leukocyten, eine Erscheinung, die offenbar durch stärkere mechanische Insulte des Knotens bedingt ist. Mehrfach beobachtet man auch hypertrophische Kerne in dem eigentlichen Geschwulstgewebe. An den Pigmentmälern der Haut sieht man im mikroskopischen Präparat eine starke Braunfärbung der Basaltzellschicht der Epidermis und des oberen Teiles ihrer Anhanggebilde (Schweissdrüsen, Haarbälge). In den obersten Cutisschichten enthalten auch einige Bindegewebszellen das gleiche körnige bräunliche Pigment, besonders in der Umgebung der Gefässe.

Nebenniere.

Die Nebenniere ist nicht besonders verändert, namentlich auch nicht die Marksubstanz.

Epikrise. Während bei dem Vater multiple Hautgeschwülste spontan bereits 11 Jahre vor der sarkomatösen Entartung eines Neurofibromknotens nach Trauma aufgetreten waren, entwickelt sich bei dem 14 jährigen Sohn 5 Wochen nach einem heftigen Falle auf das Gesäss ein maligner Tumor in der Glutaealgegend, ohne dass im übrigen etwas von Neubildungen der Haut oder der Nerven zu bemerken war. Die Operation konnte nur unvollständig ausgeführt werden, die Röntgenbestrahlung beseitigte, soweit es äusserlich festzustellen war, die letzten Reste des Tumors. Nach 9 Monaten erschien ein Recidiv, das ebenfalls nur unvollständig exstirpiert werden konnte. Die anschliessende, ener-

gisch durchgeführte Röntgenbehandlung hatte keinerlei Erfolg, wie das nicht selten beobachtet wird. 15 Monate nach dem Beginn des Sarcoms zeigten sich die ersten bräunlichen Flecke der Haut und knotenförmige Verdickungen in und unter der Haut. Im nächsten Jahre trat dann eine Lähmung des Nervus ischiadicus auf, der bei der Sektion sehr stark verdickt gefunden wurde und oben direkt in die Neubildung überging. Interessant war das Vordringen des Spindelzellsarkoms in den Nerven hinein in Form von zapfenartigen Vorsprüngen. In einem vorher exstirpierten Hautknoten war ebenfalls schon eine beginnende Zellatypie festzustellen, ganz ähnlich wie bei den Tumoren des Vaters. Das Sarkom selbst war rein spindelzellig, während beim Vater das erste Sarkom ein Fibrosarkom, das zweite aber ein multiformes war. Dieses letztere hatte Metastasen gesetzt, das erstere nicht; ebenso fehlten Metastasen beim Sohne. Die übrigen Nerventumoren bei dem Sohne hatten den Typus der Neurofibrome. Auch hier sei nochmals besonders auf den an einer Stelle erhobenen Befund hingewiesen, wo ein Nervenbündel seitlich in einen Knoten übertrat und dadurch die im letzteren vorhandenen Nervenfasern erheblich vermehrte. Wir weisen besonders auf diese Beobachtung hin, weil bei einer ungünstigen Schnittrichtung leicht dadurch die Täuschung hervorgerufen werden kann, als ob sich die Nervenfasern in den Knoten vermehrt hätten.

Vergleichen wir die beiden Fälle in bezug auf das erste Auftreten der Nerventumoren, so springt besonders der grosse zeitliche Unterschied in die Augen, indem nämlich beim Vater mit 26 Jahren die ersten Knötchen sich zeigen, während bei dem 5 Jahre danach geborenen Sohn (dem einzigen Kinde seiner Eltern) diese Knötchen schon im 15. Lebensjahr erscheinen. 15 Monate vorher aber war nach einem Fall ein Spindelzellsarkom der Gesässgegend aufgetreten, das zweifellos von einem fibromatösen Tumor des Nervus ischiadicus seinen Ausgang genommen hat. Die Knoten der Nerven waren ja auch bei dem Sohn sehr viel grösser wie bei dem Vater, bei dem sie allerdings nicht

vollständig untersucht werden konnten. Bemerkenswert ist weiterhin, dass erst mit ihrem Auftreten auch die bräunlichen Pigmentierungen entstanden. Sonstige Anomalien bezüglich der Entwicklung finden sich weder beim Vater noch beim Sohn. Ihr Intellekt war gut. Auch bei den übrigen Familienmitgliedern waren keine besonderen Degenerationszeichen festzustellen. Bei einer später vorgenommenen Nachprüfung der Verhältnisse konnten wir konstatieren, dass der Vater einen gesunden Bruder und zwei gesunde Schwestern hatte. Eine dritte Schwester war hier im Krankenhaus an Brustkrebs gestorben. Die 18 Kinder dieser Geschwister sind ebenfalls ganz gesund. Das Gleiche gilt für die Geschwisterkinder, sowie für die Geschwister und Geschwisterkinder der Mutter. Die Eltern waren ebenfalls frei von Tumorbildung. Es war also in der Familie des Vaters unter 5 Geschwistern eines mit der Recklinghausenschen Krankheit behaftet und vererbte diese auf seinen Sohn, bei dem sich in verstärktem Grade diese Konstitutionsanomalie äusserte, und der an ihr so früh zugrunde ging, dass eine Fortpflanzung unmöglich wurde. Hervorzuheben sind auch noch die Kleinheit der Genitalien und der übrige infantile Habitus des Sohnes, welche als weitere Zeichen der Minderwertigkeit zu deuten sind. Auch die Neigung zur malignen Entartung scheint bei dem Sohne grösser gewesen zu sein, da schon so früh das allerdings heftige Trauma eine Sarkomentwicklung auslöste. Von Interesse ist die bei dem Vater beobachtete Erscheinung, dass die zweite Sarkombildung einen bösartigeren Typ darstellte als die erste, dass also mit zunehmendem Alter der Nerventumoren sich auch eine zunehmende Neigung zur malignen Degeneration und eine zunehmende Abartung geltend macht. Es sei noch bemerkt, dass auf sexuellem Gebiet die Libido des Vaters sehr gering war.

Schliesslich wäre noch der Rolle des Traumas zu gedenken, welches in beiden Fällen von so grossem Einfluss war. Jedenfalls verdankte die erste Sarkombildung (welche beim Sohn auch die letzte war, da er bald daran zugrunde

ging) dem Trauma als Gelegenheitsursache ihre Entstehung, das (wie das schon früher bei der Recklinghausen'schen Krankheit öfters beobachtet wurde) ein vorhandenes Fibrom zur stärkeren Wucherung anregte, die dann in atypische Bahnen geriet. Das zweite primäre Sarkom des Vaters sass am Hinterkopf, eine Stelle, die traumatischen Insulten leicht ausgesetzt ist. Von einem gröberen Trauma berichtet uns die Krankengeschichte nichts, was in dieser Phase der Erkrankung bei der erhöhten Bereitschaft zur malignen Entartung auch nicht mehr nötig war. Sahen wir doch auch an anderen Knoten die Ansätze zu einer atypischen Zellwucherung beim Vater mehr noch als beim Sohn.

Das in unseren Fällen so besonders hervortretende hereditär konstitutionelle Moment veranlasste uns, die Literatur mit besonderer Berücksichtigung dieses Verhaltens, soweit es uns möglich war, durchzusehen. Wir haben die Resultate in Tabellen zusammengestellt, welche drei Gruppen umfassen, in denen die Heredität in ausgesprochenem Masse hervortritt. In die erste Tabelle (A) haben wir Fälle aufgenommen, bei welchen eine Heredität in bezug auf das Auftreten der Nervengeschwülste und ihrer malignen Entartung nachzuweisen war. In die zweite Gruppe (B) wurden die Fälle eingereiht, bei welchen eine Heredität bezüglich der Neurofibrome manifest war und bei einem der Kranken eine maligne Entartung vorkam, die dritte Gruppe (C) umfasst die Fälle, wo die Recklinghausensche Krankheit sich vererbt hat, aber ohne maligne Entartung verlief. Schliesslich haben wir noch eine vierte Tabelle (D) eingerichtet für diejenigen Fälle, welche eine Neurofibromatose kombiniert mit Sarkomentwicklung aufweisen, ohne dass dabei ein hereditäres Moment in die Erscheinung trat. Ausserdem haben wir bei allen Tabellen auch auf die sonstigen Abweichungen, wie Pigmentmäler, geistige Minderwertigkeit, Rücksicht genommen und diese Anomalien entsprechend markiert. Den Tabellen A-C entsprechend haben wir noch besondere Stammbaumtabellen angelegt, soweit das aus den Literaturmitteilungen möglich war.

Diskutieren wir zunächst die Fälle der ersten Gruppe, so ist als reiner einwandfreier Fall eigentlich nur der unserige anzuführen. Hier sehen wir sowohl in bezug auf die Neurofibrombildung als auch in bezug auf das Hervortreten der Malignität das hereditäre Moment sich sehr klar abzeichnen, wobei auch eine Steigerung sowohl hinsichtlich des zeitlichen Auftretens als auch der Intensität des Krankheitsprozesses deutlich zum Ausdruck kommt. Wegen der übrigen noch vorkommenden Degenerationszeichen verweisen wir auf unsere vorhergehenden Ausführungen. Nicht ganz so eindeutig sind die Verhältnisse bei der von Mathies beschriebenen Familie, wo bei der Mutter eine sarkomatöse Entartung aufgetreten war, während bei den an derselben Krankheit leidenden Söhnen nur in 2 Fällen von einem myxofibromatösen Charakter einzelner Knoten, die höchstens Taubeneigrösse erreichten, gesprochen wird. Auch bei der Mutter sollen die maligne entarteten Tumoren einen myxofibromatösen Charakter gehabt haben. Eine eingehendere Mitteilung des histologischen Befundes fehlt. Er sollte später in einer besonderen Arbeit nachgeliefert werden. Der Wechsel im Zellgehalt und in der Beschaffenheit der Zwischensubstanzen bei den noch als benigne zu bezeichnenden Nervenfibromen erfordert Vorsicht bei der Annahme einer sarkomatösen Abartung. Der Beweis, dass es sich in den Fällen von Mathies tatsächlich um eine solche handelte, ist jedenfalls nicht erbracht. Wie dem auch sei, eine Steigerung nach dieser Richtung hin ist in dieser Familie nicht zu verzeichnen, wobei allerdings zu berücksichtigen ist, dass die Kinder zur Zeit der Beobachtung sehr jung waren und über den späteren Verlauf Schlüsse nicht zuliessen. Wie weit die noch nicht von der Krankheit befallenen weiblichen Abkömmlinge dauernd frei geblieben sind, ist auch nicht festzustellen, da sie noch unter 11 Jahren waren. Immerhin waren bei den Söhnen schon mit 5 – 6 Jahren die ersten Knoten erschienen, während die Mutter erst im 15. Lebensjahre die ersten Anzeichen bemerkt hatte. Jedenfalls kann

über diesen Fall nach keiner Richtung hin mangels weiterer Untersuchung abschliessend geurteilt werden.

In der 2. Stammbaumtabelle, welche die Fälle von vererbter Neurofibromatose enthält, wobei bei einem der erkrankten Familienmitglieder eine maligne Umwandlung der Geschwülste eingetreten war, konnten wir 12 Fälle registrieren. Ein Blick auf sie zeigt, dass manche Stammbäume zweifellos sehr lückenhaft sind; es war aber aus den Mitteilungen der Autoren nichts weiter herauszulesen. Wie wichtig aber die ausführliche Darstellung der ganzen Familienverhältnisse, die auch in der Tabelle von Lange kaum berücksichtigt sind, ist, lehrt schon ein flüchtiger Ueberblick, der bei den ausführlich beschriebenen Fällen meist eine sehr zahlreiche Nachkommenschaft ähnlich wie auch schon in den Fällen der Tabelle A aufdeckt, die an die Verhältnisse bei Haemophilie erinnert. Besonders bemerkenswert sind in dieser Hinsicht der Fall 3 von Recklinghausen und Fall 7 von Adrian. Was das Auftreten der malignen Entartung angeht, so sieht man auch hier fast durchweg, dass sie am unteren Ende der Reihe erscheint, so dass wir darin ein Zeichen der Steigerung in der Intensität der krankhaften Störungen erblicken müssen. Bei der Auswertung der Fälle muss man berücksichtigen, dass manches der frühgestorbenen Kinder, beispielsweise bei den Fällen 2, 3 und 7, wohl die Anlage der Krankheit in sich getragen haben mag. Im Falle 6 (Rolleston) ist zur Zeit der Beobachtung des Vaters bei dem dreijährigen Kinde die starke Pigmentierung in die Erscheinung getreten. Was später hinzugekommen ist, wissen wir nicht. Bei Fall 11 ist in der 3. Generation noch keine Neurofibromatose hervorgetreten, wohl aber bei einer Tochter eine Pigmentation, die bei dem Vater fehlte.

Was die Verteilung auf die beiden Geschlechter angeht, so kommen bei alleiniger Berücksichtigung der Neurofibromatosis in den beiden Stammbaumtabellen A und B auf 10 Frauen 29 Männer. Das Verhältnis stellt sich ungefähr wie 1 : 3. Eine maligne Entartung findet sich bei 3 Frauen und bei 14 Männern. Das Verhältnis stellt sich hier auf

ungefähr 1 : 5. Wir finden also nach beiden Richtungen hin ein ganz bedeutendes Ueberwiegen des männlichen Geschlechts. Doch sind die Zahlen viel zu klein, um bindende Schlüsse daraus ziehen zu können.

In der Stammbaumtabelle C sind 63 Fälle zusammengestellt, bei denen eine Vererbung der Neurofibromatosis hervortrat, wo aber eine maligne Degeneration ausblieb. Es gilt für diese Tabelle die schon früher gemachte Einschränkung in gleichem Masse, doch enthält auch sie sehr wertvolle Beiträge, wie z. B. die Fälle Hecker-Czerny (5), Nonne (23), Petrén (45), Harbitz (51) u. a., die teilweise 4 Generationen umfassen. Die Verhältnisse liegen im allgemeinen ähnlich wie bei den in den vorhergehenden Tabellen zusammengefassten Fällen. Einige Besonderheiten seien namentlich hervorgehoben. So kommt bei dem Fall Harbitz (51) und Berggrün (27) ein Ueberspringen einer Generation vor. Das Zusammentreffen von teilweise manifesten Erbanlagen bei dem Elternpaar finden wir bei Hecker-Czerny (5), wo ein Mann, behaftet mit Neurofibromatosis, die Tochter eines an derselben Krankheit leidenden Mannes heiratet, deren Kinder und Kindeskinder eine starke Zunahme sowohl in der Zahl und Grösse der Tumoren und als auch in den Degenerationszeichen aufweisen. Bei Müller (12) haben Mann und Frau beide Neurofibromatosis. Einzelheiten konnten wir in diesem Falle nicht nachgehen, da uns nur das Referat zur Verfügung stand. Wie wichtig die Feststellung der sonstigen Degenerationszeichen ist, lehrt der Fall Petrén (30) und der Fall Rolleston (55). Beim letzteren hatten beide Grosseltern Hautpigmentierung, ebenso ein Sohn, bei dem dann eine Neurofibromatosis in Erscheinung trat, und drei von ihren vier Enkeln, von denen die beiden weiblichen auch mit Neurofibromatosis behaftet waren. Im Falle Dumesnil (6) haben die Enkel nur Pigmentmäler, doch war ihre Entwicklung noch nicht abgeschlossen, so dass man ein endgültiges Urteil noch nicht fällen kann.

Eine weitere für die Vererbung wichtige Beobachtung ist die Erscheinung, welche in dem Stammbaum der von Dubois (c. 62) untersuchten Familie hervortritt, dass nämlich bei einer Tochter der zweiten Generation sich die Neurofibromatose auf die mit dem ersten Mann gezeugte Tochter (dritte Generation) fortgepflanzt hat, während eine mit einem zweiten Manne gezeugte Tochter frei von dieser Krankheit ist. Vom zweiten Manne hatte die Frau einen Sohn, der keinerlei Symptome der Recklinghausen schen Krankheit zeigte. Mit einer Ausnahme beschränkte sich in dieser Familie die Recklinghausen sche Krankheit auf weibliche Mitglieder in drei Generationen. In der dritten Generation war durch die Ehe mit einem anderen Mann eine gesunde Tochter vorhanden, so dass man hier annehmen kann, dass durch die Vermischung der beiden Keimplasmen bei den Eltern die Veranlagung der Mutter zur Neurofibromatose ausgelöscht worden ist. Eine Verheiratung einer an Neurofibromatose leidenden Frau hintereinander mit zwei Männern treffen wir noch dreimal in unseren Tabellen, nämlich in B 2, B 3 und C 9. In dem letzteren Fall konnten wir die näheren Verhältnisse nicht mehr feststellen und ebenso auch nicht bei B 3, wo dieses auch zu keinen weiteren Aufschlüssen geführt haben würde. Dagegen sehen wir bei B 2, dass aus der Ehe sowohl mit dem ersten wie mit dem zweiten Manne je ein Sohn mit Neurofibromatosis und Degenerationszeichen geboren wurde, also entschieden eine Steigerung zu verzeichnen war, während eine Tochter im Säuglingsalter starb. Hier dominierten also die Eigenschaften der Mutter derartig, dass die vererbte konstitutionelle Minderwertigkeit in noch höherem Grade bei den mit zwei verschiedenen Männern gezeugten Nachkommen wieder erschien.

Was die Verteilung auf die Geschlechter anbetrifft, so gibt es Familien, wo nur die Töchter befallen sind (siehe Königsdorf), während bei anderen nur die Söhne (siehe Bruns 24) erkranken. Meistens sind beide Geschlechter beteiligt. Zählen wir die männlichen und weiblichen Kranken

zusammen, so erhalten wir 81 Frauen und 89 Männer, welche an Neurofibromatosis litten. Das Verhältnis stellt sich hier ganz anders wie in den Tabellen A und B; während wir dort 1 : 3 erhielten, kommen wir hier etwa auf 1 : 1.

Rechnen wir von allen drei Stammbaumtabellen die Frauen und Männer zusammen, so kommen wir zu folgenden Zahlen: 91 Frauen : 120 Männern, also zu einem Verhältnis von 3 : 4.

In den von uns aufgestellten Literaturtabellen ist die Zahl der beschriebenen Fälle natürlich kleiner als in den Stammbaumtabellen; sie stellt sich auf 152. Hierbei sind die Fälle der 4. Literaturtabelle D mitgerechnet, welche in den Stammbaumtabellen nicht auftreten, da bei ihnen keine Vererbung nachzuweisen ist.

Rechnen wir zu den 211 aus den Stammbaumtabellen sich ergebenden Fällen noch die 59 der Tabelle D hinzu, so kommen wir auf eine Gesamtzahl von 278, die unseren Untersuchungen zugrunde liegen. In der Tabelle D sind 25 weibliche und 30 männliche Kranke angeführt. In 4 Fällen ist über das Geschlecht nichts mitgeteilt worden. Zählen wir diese Fälle zu den obengenannten hinzu, so kommen wir auf 116 Frauen und 150 Männer. Auch hier bleibt das Verhältnis von 3 : 4 bestehen.

Werfen wir nun einen Blick auf die Begleiterscheinungen, so fällt besonders das häufige Auftreten von abnormen Pigmentierungen auf, die wir unter den 152 Literaturfällen 84 mal ausdrücklich registriert finden. Allerdings können wir nicht für die unbedingte Richtigkeit dieser Zahl einstehen, weil in einigen referierten Fällen, deren Original uns nicht zugänglich war, über diesen Punkt nichts mitgeteilt worden ist, während in anderen Referaten auch darüber erschöpfende Auskunft gegeben wurde. Es besteht natürlich die Möglichkeit, dass bei den ersten Fällen keine Pigmentierungen vorlagen, weswegen eine Notiz darüber unterblieben ist. Viel würde sich jedenfalls an den obengenannten Zahlen nicht ändern, sodass wir als Resultat das

Vorkommen von Pigmentmälern etc. in mehr als der Hälfte der Fälle von Neurofibromatosis buchen können. Sehr viel seltener sind andere Anomalien, die ebenfalls in unserer Tabelle verzeichnet sind.

Von Interesse sind noch diejenigen Beobachtungen, bei denen traumatische Einflüsse auf die Entstehung und das Wachstum der Neurofibrome unverkennbar sind. Es wird stets behauptet, dass die Neurofibrome besonders empfänglich für traumatische Einwirkungen wären. Bei unseren 152 Fällen, über welche genaue Literaturangaben vorliegen, können wir nur in 12 Fällen mit Sicherheit einen Einfluss mechanischer Gewalteinwirkungen, wozu wir auch die Operation rechnen, feststellen. In dieser Zahl sind nicht enthalten 12 andere Fälle, bei denen sich nach Exstirpatiou nur ein örtliches Recidiv einstellte. Recidive wurden im ganzen 15 mal beobachtet. Drei Fälle gehören aber gleichzeitig auch der ersten Gruppe an (A 2 a, A 2 b, sowie D 56).

Bei 64 Fällen waren Operationen überhaupt vermerkt. Betrachten wir kurz noch die näheren Verhältnisse bei der erstgenannten Gruppe, so stehen im Vordergrund die von uns mitgeteilten Beobachtungen (A 2 a und A 2 b), bei denen beim Vater sowohl wie beim Sohn ziemlich unmittelbar nach dem Trauma und an derselben Stelle eine maligne Entartung der Nerventumoren aufgetreten war. Wenn auch Ansätze zu einer Zellabartung in anderen Geschwülsten nachzuweisen waren, so ist doch hier der Einfluss des Traumas jedenfalls im Sinne einer Beschleunigung dieser Umwandlung unverkennbar. Ganz ähnliche Beziehungen finden sich bei dem Fall D 56 (Versé), bei dem sich nach einem Sturz in ein Kohlenschüttloch eine maligne Entartung eines Nerventumors einstellte, und vielleicht auch bei dem Fall D 20 (Pomorski), wo 6 Wochen vor Aufnahme ins Krankenhaus der Patient auf einen Sandhaufen gestürzt war und sich dann ein Sarkom an der rechten Thoraxhälfte bei vorher schon vorhandenen Neurofibromen entwickelt hatte. In den Fällen B 2 b (Genersich), C 49 (Marx) und D 18 (Heydweiller) sind direkte Beziehungen zwischen

Trauma und dem ersten Auftreten des Tumors gegeben. Im erst erwähnten Fall handelt es sich um einen Schlag gegen die Stirn im 15. Lebensjahr, worauf unmittelbar die erste Tumorbildung folgte. Beim 2. Fall entstand nach einem Wespenstich und nach einem Schlag an derselben Stelle ein Tumor bei einem erblich belasteten Individuum. Der 3. Fall betraf einen 45 jährigen mit Degenerationszeichen behafteten Menschen, bei dem ein Tumor des Knies nach Trauma entstand und maligne entartete. Dagegen liegt in einem anderen Fall (D 38 Delore) das Trauma ein Jahr zurück. Nach diesem Zeitraum entstand dort ein maligner Tumor. Hier ist der Zusammenhang zwischen Tumor und Trauma zweifelhaft, jedenfalls nicht klar zu übersehen.

In anderen Fällen ist nach Exstirpation eines Tumors vermehrtes Wachstum der anderen beobachtet worden. Hierher gehören die Fälle B 1b (Hitchock), D 22 (v. Büngner) und B 12 (Herxheimer und Roth).

Ausser Trauma sollen auch noch andere krankhafte Veränderungen in einigen Fällen eine Einwirkung auf die Ausbildung der Nerventumoren ausgeübt haben. So erwähnt Genersich (B 2a), dass die Hauttumoren im Anschluss an die Heilung eines Ekzems hervorgetreten seien, und Rolleston (C 55), dass bei zwei Verwandten nach Diphtherie bezw. Pneumonie die Tumoren zunahmen, während bei einem dritten Verwandten sich die Pigmentation nach Diphtherie weiter ausdehnte. Wie weit die Menopause in dem Fall von Bourcy-Lavastine (C 36) auf das Wachstum eines Tumors bei einer Frau, die seit ihrem 15. Lebensjahr Fibromata mollusca aufwies, von Einfluss war, ist etwas schwer abzuschätzen.

Jedenfalls müssen wir die Rolle des Traumas bei der Entwicklung dieser Nervengeschwülste bei genauerer Prüfung sehr einschränken, mehr als man nach den geläufigen Anschauungen von vornherein annehmen sollte. Es sind von den 152 Fällen nur 7, wo eine direkte Beeinflussung durch das Trauma sicher nachzuweisen ist, und nur 3, wo eine mittelbare Einwirkung auf die anderen Geschwülste vorzuliegen scheint.

Die Wirkung des Traumas kann bei dieser auf kongenitaler Anlage beruhenden Systemerkrankung nur eine auslösende bezw. wachstumsbeschleunigende sein (was übrigens auch für alle übrigen Tumorarten gilt, bei denen das kongenitale Moment mehr zurücktritt oder ganz fehlt).

Zusammenfassend lässt sich sagen, dass die Neurofibromatose eine auf kongenitaler Anlage beruhende Systemerkrankung ist, die gelegentlich über 4 Generationen hindurch zu verfolgen ist und bei diesem Erbgang an Schwere und Ausdehnung fast immer zunimmt. Sie ist oft kombiniert mit andersartigen Degenerationszeichen und Anomalien, von denen die abnorme Pigmentation am meisten verbreitet ist und in mehr als der Hälfte der Fälle gefunden wird, wobei sie auch bei den Fällen mit Vererbung die Neurofibromatose selbst quasi vertreten kann. Individuen mit solchen Degenerationszeichen können bei einer Verheiratung Nachkommen mit ausgesprochener Neurofibromatose erzeugen, was vom Standpunkt der Eugenik von Bedeutung ist. Die Rolle des Traumas tritt bei der Entstehung der Geschwülste ziemlich zurück; es hat jedenfalls nicht entfernt das Gewicht, welches man ihm vielfach zugemessen hat. Immerhin gibt es vereinzelte Fälle, wie die von uns beschriebenen, bei denen es scheinbar im Vordergrund des ganzen Krankheitsbildes steht.

Am Schluss der Arbeit ist es mir eine angenehme Pflicht, Herrn Prof. Dr. Versé für seine freundlich gewährte Unterstützung wie für die Ueberlassung des Sektions- und histologischen Materials meinen tiefgefühlten Dank zu sagen.

Literaturtabellen.

Litera

Abkürzungen: M. T. = multiple Tumoren. P. N. = peripheres Nerven

Liter

Vererbte Neurofibromatos

Autor*)	Alter Geschl.	Zeitl. Auftreten und Lokalisation der Tumoren	Here
1. Mathies 1913 1a	35 w	M. T. der Haut, des P. N. u. des Z. N. seit 15. L. j.	3 S
1b	14 m	M. T. des P. N. seit 6. L. j.	Mu 2 Br
1c	12 m	Vereinz. T. des P. N.	Mu 2 Br
1d	10 m	M. T. der Haut. Ein Tum. des P. N.	Mu 2 Br
2. Unser Fall 1921 2a	47 m	M. T. der Haut, des P. N., seit 26. L. j.	So
2b	16 m	M. T. der Haut, des P. N., seit 14. L. j.	Va

Liter

Vererbte Neurofibromatos

1. Hitschcock 1862 1a	81 w	M. T. der Haut seit 30. L. j.	Sohn Toc
1b Tochter der Vorigen	54 w	M. T. der Haut seit 10. L. j.	Mutte Bru
1c Bruder der Vorigen	46 m	M. T. der Haut. Ein Nerventum. seit 23. L. j.	Mutte Schw
2. Genersich 1870 2a	22 m	M. T. der Haut und des P. N. seit 8. L. j.	Mu Bru
2b	34 m	M. T. der Haut und der P. N. seit 15. L. j.	Mu Bru

*) Nach dem Erscheinungsjahr der Arbeiten angeordnet.

tabellen.

Z.N. = zentrales Nervensystem. S.N. = Sympathisches Nervensystem. L.j. = Lebensjahr

Tabelle A.

Malignität in mehreren Fällen.

Maligne Degeneration	Degenerationszeichen und Pigmentation	Traumatische Einwirkungen etc.
Vielfach myxofibrosarcomatös in mehreren Knoten	kleine Figur	Probeexcision
Vielfach myxofibrosarcomatös in mehreren Knoten	schwächl. Köperbau	Exstirpation einzelner Tumoren
Ein Tum. myxofibrosarcomatös	In Entwicklung zurückgeblieben	Exstirpation eines Tumors
nein	—	—
Spindelzellsarcomu. Neigung zu multiformen Sarcomen.	Pigment.	Mehrfache Operation. Mal. Deg. aufgetreten im Anschluss an Trauma
Spindelzellensarcom, multiformes Sarcom.	In Entwicklung zurückgeblieben. Pigment	Mehrfache Operation. Mal. Deg. u. Entwicklung d. Tum. i. Anschluss a. Trauma

Tabelle B.

Malignität in einem Fall.

nein	?	?
nein	?	Nach Exstirpation eines Tumors Zunahme der anderen.
Mal. Deg. des Nerventumors	?	Exstirpation. Recidiv. Amputation des Armes. Recidiv.
Mal. Deg.	Schwacher Körperbau Epispadie	Tum. d. Haut entstanden nach Heilung eines Ekzems.
nein	Geistig beschränkt. Pigment.	Ein Tumor nach Trauma entstanden.

Tabelle B

Autor	Alter Geschl.	Zeitl. Auftreten und Lokalisation der Tumoren	Heredität
3. Recklinghausen 1882	55 w	M. T. Haut, des P. N., des S. N. seit 3. L.j.	Bruder 2 Hauttumoren
4. Sorger 1891	m	M. T. Haut und des P. N. seit frühester Jugend	Vater
5. Tischoff-Timotejeff 1894	42 m	M. T. Haut, des P. N. seit Geburt	Mutter
6. Rolleston 1899	32 m	M. T. Haut seit Geburt	3jähr. Kind mit starker Pigment.
7. Adrian 1901 7a Fall I	36 w	M. T. Haut seit 9. L.j.	Vater 2 Schwestern 1 Bruder
7b Fall II Vater von 7a	67 m	M. T. der Haut seit 35. L.j.	3 Töchter 1 Sohn
7c Fall III Schwester v.7a	32 w	M. T. der Haut seit 13. L.j.	Vater 2 Schwestern 1 Bruder
7d Fall IV Schwester v.7a	26 w	M. T. der Haut seit mehreren Jahren	Vater 2 Schwestern 1 Bruder
8. Adrian 1901 8a Fall VII	67 m	M. T. der Haut seit 36. L.j.	Sohn, Bruder Vater, Grossmutter (vät.)
8b Fall VI Sohn von 8a	31 m	M. T. der Haut, des P. N. und Z. N. seit Kindheit	Vater, Onkel Grossvater, Grossmutter (Alle vät.)
9. Moynihan 1901	37 m	M. T. der Haut und des P. N.	Vater 2 Brüder
10. Littlewood 1905	47 m	M. T. der Haut des P. N. und des S. N.	Vater
11. Leriche 1911	45 m	M. T. der Haut und des S. N.	Vater, Tochter Pigment
12. Herxheimer u. Roth 1914	38 m	M. T. der Haut und des P. N.	Vater

Fortsetzung.

Maligne Degeneration	Degenerationszeichen und Pigmentation	Traumatische etc. Einwirkungen
Mal. Deg.	Kleine Gestalt. Pigment.	—
Mal. Deg.	Pigment.	Exstirpation
Spindelzellensarcom	Kleiner Wuchs, greisenhaftes Aeussere	Recidiv nach Exstirpation
Mal. Deg.	Pigment.	Operation
Mal. Deg.	Pigment. Caput quadratum. Grosser Schädel. Meningocèle	—
—	Pigment.	—
—	Caput quadratum. Pigment.	—
—	Caput quadratum Pigment.	—
—	Grosser Schädel. Hydrocele. Scrotalbruch. Pigment.	—
Mal. Deg.	Pigment.	—
Mal. Deg.	Pigment.	—
Mal. Deg.	Pigment. Deformität der Wirbelsäule	Operation
Mal. Deg.	—	Nach Exstirpation einzelner Tumoren Entwicklung eines kleinen Tumors bis zu Kindskopfgrösse
Mal. Deg.	—	—

Literaturtabelle C.

Vererbte Neurofibromatose ohne Malignität.

Autor	Alter Gesch.	Zeitl. Auftreten und Lokalisation der Tumoren	Heredität	Degenerationszeichen, Pigmentation	Traumat. Einwirkungen etc.
1. Schiffner 1822 1a	43 m	M. T. des P. N.	Bruder	Cretin	—
1b	33 m	M. T. des P. N.	Bruder	Cretin	—
2. Hesselbach 1824	39 m	M. T. Haut, des P.N., des Z. N. und des S. N. angeboren	Vater	?	nein
3. Wutzer 1835	m	M. T. des P. N.	Vater	?	—
4. Virchow 1847	jung m	M. T. der Haut	Vater, Grossvater, 2 Geschwister	nein	—
5. Hecker 5a 1858	32 w	M. T. der Haut seit Geburt	Tochter, Grossvater (mütt.), Vat., Onkel (vät.), ein Bruder	Pigment.	Operation
5b. Czerny 1874 Tochter von 5a	25 w	M. T. der Haut u. des P. N. seit früh. Jugend	siehe 5a	Pigment., nie menstr., kleine Statur	Operation
6. du Mesnil 1890	45 w	M. T. der Haut u. des Z. N. von Geburt	3 Schwest. u. Mutter, 4 Kinder mit Pigm.	Pigment. stupides Ausseh.	—
7. Bazin 1862	w	M. T. der Haut	Vater, Grossmutter (vät.), Schwester	?	?
8. Bruns 1875	33 m	M. T. der Haut u. des P. N. seit Geburt	Bruder, Mutter	Atroph. linker Bulbus oculi	Extirpation †
9. Octerlony 1875	60 w	M. T. der Haut seit 11. L.j.	Tochter	?	—
10. Salomon 1877	21 m	M. T. d. Haut u. des P. N. seit Kindh.	Schwester Pigment.	Pigm. geist. beschränkt	—
11. Jniguez 1881	74 w	M. T. der Haut seit Geburt	Bruder	Pigment.	In Menop. Zunahme d. Tum.
12. Müller 1884	52 w	M. T. der Haut	Beide Eltern, Schwester	?	?
13. Lahmann 1885	54 m	M. T. der Haut seit 12. L.j.	Bruder Epilepsie	Schwach. Körperbau, Pigm.	—
14. Teichert 1886	62 m	M. T. der Haut seit Geburt	Sohn und Tochter	Kyphoskolios. kl. Gest. Pigm.	—
15. Fränkel 1887	34 m	M. T. der Haut	Mutter, Grossmutter (mütt.)	—	—

Autor	Alter Gesch.	Zeitl. Auftreten und Lokalisation der Tumoren	Heredität	Degenerationszeichen, Pigmentation	Traumatische Einwirkungen etc.
16. Hashimoto 1890	42 w	M. T. d. Haut seit Geburt	Vater, Schwester	Pigment.	—
17. derselbe 1889	w	Mult. T. d. Haut	2 Geschwister	?	?
18. Königsdorf 1889	45 w	M. T. der Haut seit Geburt	Mutter, 3 Schwestern 2 Kinder, Pigment.	Kyphose, Osteomalacie, geistig beschr.	nein
19. Moses 1890	21 m	M. T. d. Haut u. Elephantiasis s. Jugend	Mutter	Kleine Statur	7 mal. Operat. Recidiv
20. Rapok 1890	17 w	Plexiforme Neurome seit Kindheit	Vater	—	—
21. Herczell 1890 21a	36 w	M. T. der Haut seit Geburt	Vater, Tochter	Pigm. kl. Gest. geistg. beschr.	Exstirpation
21b. Tochter von 21a	10 w	M. T. der Haut u. d. P. N. seit 2. L.j.	siehe 21a	Pigment. Cretin	Exstirpation
22. Kölpin 1897	31 m	M. T. der Haut seit Kindheit	Sohn des Bruders	Stup. Äussere Pigment.	Operat.; Verdick.a.r. Hand nach Trauma
23. Nonne 1891	34 m	Elephantiasis seit Geburt	Mutt., Tant. (mütt.), Brud., 4 Kinder	nein	—
24. Bruns 1892 24a	18 m	M. T. der Haut seit Geburt	Grossvater (vät.), Vater, 3 Brüder	Pigment.	—
24b Bruder von 24a	10 m	M. T. der Haut seit 1. L.j.	siehe 24a	Pigment.	—
25. Philipsson 1893	17 w	2 Tum. d. Haut seit 10. L.j.	Mutter, Grossmutter (mütt.)	Pigm. stupid. Aussehen	Exstirpation
26. Speransky 1895	24 w	M. T. der Haut, seit früh. Kindheit	Vater	Pigm. Gesicht asymetrisch	—
27. Berggrün 1897	m	M. T. der Haut, des P. N., des S. N.	Grossvater	Idiot. Aeuss. gstg. beschr.	—
28. Tailhefer 1897	48 w	M. T. der Haut seit Geburt	Vater, Schwester	gestg. beschr. Pigment.	Exstirpation
29. Mathieu 1897	m	M. T. der Haut seit Kindheit	Bruder	Pigment. Tuberkulose	—
30. Petrèn 1897	32 m	M. T. der Haut	Vat., Onkel (vät.), Mutter, Grossvater (mütt.), Schwester d. Grossmutter (mütt.) u. ihre Tochter 2 Brüder, 1 Schwester, alle gstg. beschränkt	geistig beschränkt	—

Autor	Alter Gesch.	Zeitl. Auftreten und Lokalisation der Tumoren	Heredität	Degenerationszeichen, Pigmentation	Traumatische Einwirkungen etc.
31. Menke 1898	23 m	M. T. der Haut u. P. N. seit Geburt	Mutter, Grossmutter (mütt.),Onkel (mütt.)	Pigm., Idiot. kl. Gestalt	Exstirpation
32. Spillmann u. Etienne 1898	37 m	M. T. der Haut seit 27. L.j.	Mutter, Grossvater (mütt.)	Pigment.	—
33. Dieselben 1898	36 m	M. T. der Haut seit 25. L.j.	Mutter	—	—
34. Antelme 1898	25 m	M. T. der Haut	Mutter	Pigment.	Exstirpation
35. Mainzer 1899	14 w	Elephantiasis seit Geburt	Mutter hat einen Naevus	?	—
36. Bourcy u. Laignel-Lavastine 1900	58 w	M. T. der Haut vor 15. L.j.	Vater, Grossvater (vät.), Sohn	Pigment.	grosser Tum. entst.während Menopause
37. Danlos 1900	? m	M. T. der Haut seit Geburt	Schwester	Pigment. Microphthal. Melancholie	—
38. Alexis Thomson 1900	56 m	M. T. der Haut u. d. P. N. seit Geburt	Sohn	—	Exstirpation
39. Adrian 1901Fall VIII	38 m	M. T. der Haut seit Geburt	Schwester	Pigment.	—
40. Whitfield 1903	50 m	M. T. der Haut seit Jugend	Vater	Epilep., geist. besch.kl.Gest.	—
41. Deri 1903	?	M. T. der Haut seit Geburt	1 von d. Geschwistern Elephant.	Demenz	—
42. Spitzmüller 1904	9 w	M. T. der Haut seit Geburt	Bruder	Pigment.	Exstirpation
43. Keyser 1905	38 m	M. T. der Haut seit Geburt	Mutter, Bruder	—	—
44. Werther 1906	38 w	M. T. der Haut	Mutter, diese auch Epilepsie	Pigment. Epilepsie	Bei beiden Zunahme der Tumoren i. d. 1 Schwangerschaftswoch.
45. E. Lange 1906 45a	52 m	M. T. der Haut. Pigment. der Haut seit Geburt, Tumoren seit 14. L.j.	Vater, Bruder, Tochter, Sohn	Pigment.	—
45b Sohn von 45a	17 m	M. T. d. Haut, Pigm. seit 6. L.j., Tum. seit 10. L.j.	s. 45a	Pigment.	Exstirpation

Autor	Alter Gesch.	Zeitl. Auftreten und Lokalisation der Tumoren	Heredität	Degenerationszeichen, Pigmentation	Traumatische Einwirkungen etc.
46. Parsons 1906	m	M. T. der Haut seit Geburt	Mutter, Bruder	?	?
47. Volkmann	10 m	Rankenneurom	Schwester	?	?
48. Rose Bradford 1908	jung w	M. T. d. P. N. seit 1 Jahr, Pigm. s. Kindh.	Bruder Pigment.	Pigment.	Exstirpation
49. Marx 1908	24 m	M. T. d. Haut u. d. P. N. seit 11. L.j.	Schwester	Pigm., kl. Gestalt, Scoliose	2 Traumata haben Wachstum beeinfl. Operation
50. Harbitz 1909 Case I	52 w	M. T. der Haut seit 26. L.j.	Tochter	Pigment.	—
51. Harbitz 1909 Case IX	25 w	Elephantiasis seit Geburt	Mutter, Mutters Bruder und ihr Bruder u. Schwest., 2 Schwestern ihrer Urgrossm. (mütt.), Urgrossvater (mütt.)	—	—
52. Hintz 1909	42 w	M. T. der Haut seit Geburt	Sohn, Onkel (vät.)	Pigment.	—
53. Charpentier 1910	37 m	M. T. der Haut	2 Schwestern u. Vat. degeneriert	geist. minderwertig	—
54. Hirsch 1911	28 w	M. T. der Haut seit 13. L.j.	2 Söhne Pigment.	Pigm. s. Geburt, gstg. beschr., Rachitis	—
55. Rolleston 1912	5 w	M. T. der Haut	Schwester u. Vater Hautfibrome, Grosseltern (vät.) u. Bruder Pigment.	Pigment.	Pigm. b. Bruder zugen. n. Diphterie. Bei der Schwester u. Vater Zunahme d. Tum. nach Dipht. u. Pneumonie
56. Klinger 1912	44 m	M. T. der Haut seit $1^1/_2$ Jahr	Tochter, 1 Tochter Pigment.	Pigment. Demenz	—
57. Wolfsohn u. Marcuse 1912	24 m	M. T. d. Haut u. d. Z. N. seit Kindheit	Vater	Pigm., geistig beschr. Epilepsie	Trauma in d. Kindheit
58. Rispal u. Lavau 1913	63 w	M. T. der Haut seit Geburt	Vater, Schwester	—	Exstirpation Recidiv

Autor	Alter Gesch.	Zeitl. Auftreten u. Lokalisation der Tumoren	Heredität	Degenerationszeichen, Pigmentation	Traumatische Einwirkungen etc.
59. Billington 1914	37 m	M. T. der Haut seit Kindheit	Mutter, 3 Schwest.	—	—
60. Bassoe u. Nusum 1915	15 m	M. T. der Haut, d. P. N., des Z. N. vor 12. Lj. entstanden	Grossmutter (mütt.) Onkel (mütt.)	Pigment.	—
61. Harbitz 1916	60 m	M. T. der Haut seit 20. Lj.	Sohn	Pigm. geist. beschr. Kyphose	—
62. Dubois 1917	44 m	M. T. der Haut	Mutter, Bruder, Tochter	Pigment.	Exstirpation
63. Humbert et Naville 1918	32 m	M. T. der Haut und des P. N.	Vater, 2 Brüder	?	?

Literaturtabelle D.

Fälle von Neurofibromatosis (ohne nachweisbare Vererbung) mit Malignität.

Autor	Alter Gesch.	Lokalisation der Tumoren	Degenerationszeichen, Pigmentation	Traumatische Einwirkungen etc.
1. Gluge 1841	34 m	M. T. der Haut	?	—
2. Strohmeyer 1844	19 m	M. T. der Haut und des P. N.	Geistig beschr.	Operation
3. Volkmann u. Blasius 1857	19 w	M. T. des P. N.	Pigment. Menses noch nicht eingetreten	3 mal Operation mit Recidiv
4. Virchow 1857	31 m	M. T. der Haut und des P. N.	—	4 mal Operation mit Recidiv
5. Seidz 1871	49 m	M. T. der Haut und des P. N.	Geistig minderwertig	—
6. Psilander 1872	42 m	M. T. der Haut	—	Exstirpation
7. Hebra 1875	54 m	M. T. der Haut	—	Operation, sofort Recidiv
8. De Morgan 1875	15 m	M. T. des P. N.	—	Operation
9. Winiwarter 1876	36 m	M. T. der Haut und P. N.	Pigment.	3 mal Operation

Autor	Alter Gesch.	Lokalisation der Tumoren	Degenerationszeichen, Pigmentation	Traumatische Einwirkungen etc.
10. Takàcs	?	M. T. des P. N.	?	?
11. Vangehr 1881	42 w	M. T. des P. N.	Pigment.	Operation
12. Modrzewski 1882	37 w	M. T. der Haut und des P. N.	kleine Gestalt	—
13. Chambard 1883	41 m	M. T. der Haut	—	Operation
14. Rose 1884	27 m	M. T. der Haut	Pigm. Grossmutt. (vät.) Mastdarmkrebs, Schwest. Uterussarcom	Operation
15. Arnozan 1885	40 w	M. T. der Haut und des P. N.	Pigment.	Operation, Recidiv
16. Rose 1886	27 m	M. T. der Haut und des P. N.	Pigment.	Exstirpation
17. Westphalen 1887	35 w	M. T. der Haut und des P. N.	Pigment.	Operation
18. Heydweiller 1887	45 m	M. T. der Haut und des P. N.	kleine Gestalt, geistig minderwertig	Maligne Geschw. n. Trauma entstanden
19. Westphalen 1888	45 w	M. T. der Haut des P. N. u. des S. N.	Pigment.	—
20. Pomorski 1888	28 m	M. T. der Haut und des P. N.	Pigment.	Tumoren durch Trauma beeinfl.
21. Campana 1888	?	Multiple Tumoren der Haut	?	?
22. Bergmann 1889	54 m	M. T. der Haut	—	—
23. Thilow 1889	15 m	M. T. der Haut und des P. N.	Pigment., geistig minderwertig	—
24. Derselbe 1889	55 m	M. T. der Haut und des P. N.	Pigment.	Operation
25. Moller 1889	5 m	M. T. der Haut	Pigment.	Operation
26. Hartmann 1890	48 w	M. T. der Haut	Pigment. Bruder maligne Lymphome	Operation
27. Cimmono 1892	45 m	M. T. der Haut und des P. N.	geistig minderwertig	?
28. van Gernet 1892	43 w	M. T. der Haut u. des P. N.	Pigment.	Operation

Autor	Alter Gesch.	Lokalisation der Tumoren	Degenerationszeichen, Pigmentation	Traumatische Einwirkungen etc.
29. Garré 1892	31 w	M. T. der Haut u. des P. N.	Pigment. Stupides Aeussere	Amputation Recidiv
30. Busch 1892	?	M. T. des P. N.	?	Amputation
31. Kohts 1893	w	M. T. der Haut u. des S. N.	—	—
32. Goldmann 1893	54 w	M. T. der Haut u. des P. N.	Pigment., geist. beschr.	Exstirpation Recidiv
33. Brigidi 1894	64 m	M. T. der Haut, des P. N., des S. N.	Pigment., geist. beschr.	—
34. Jeanselme et Orillard 1894	42 m	Tum. eines Nerven des P. N.	Pigment. Testikel ectopisch	Exstirpation
35. Scheven 1896	24 m	M. T. der Haut u. des P. N.	Pigment.	Exstirpation, Recidiv Amputation
36. Finotti 1896	44 w	M. T. der Haut u. des P. N.	Pigment.	Exstirpation
37. v. Büngner 1897	36 m	M. T. der Haut und des P. N.	Pigment.	Zunahme d. Tumoren nach Operation
38. Delore 1898	33 m	M. T. der Haut	—	Malignität durch Trauma beeinfl.
39. Habermann 1898	28 w	M. T. der Haut u. des P. N.	(Zwerg) kl. Gestalt Pigment.	Exstirpation
40. Askanazy 1900	42 w	M. T. der Haut u. des S. N.	?	?
41. Thomson 1900	25 m	M. T. der Haut u. des P. N.	—	Exstirpation
42. Thomson 1900	28 m	M. T. der Haut des P. N. und S. N.	Geistig minderwertig	Exstirpation
43. Adrian 1901	45 w	M. T. der Haut u. des P. N.	Pigment.	—
44. Sorgo 1902	47 m	M. T. des Haut des P. N., Z. N.	—	—
45. Henneberg u. Koch 1903	23 m	M. T. des P. N. und Z. N.	—	—
46. Hulst 1904	19 w	M. T. des P. N. u. des Z. N.	Intelligenz beschränkt	—
47. Hulst 1904	30 w	M. T. der Haut u. des P. N.	Pigment.	—

Autor	Alter Gesch.	Lokalisation der Tumoren	Degenerationszeichen, Pigmentation	Traumatische Einwirkungen etc.
48. Berger 1904	43 m	M. T. der Haut, des P. N.	Pigment.	Exstirpation, Rezidiv
49. Ladkin 1905	?	M. T. des P. N.	?	?
50. Brault 1905	43 m	M. T. der Haut u. des P. N.	Pigment., dummer Gesichtsausdruck. Gesicht asymmetrisch	Exstirpation
51. Harbitz 1909	44 w	M. T. der Haut u. des P. N.	Pigment.	Vielfache Operation
52. Harbitz 1909	32 w	M. T. der Haut u. des P. N.	Pigment.	Exstirpation
53. Harbitz 1909	55 w	M. T. der Haut u. des P. N.	Pigment.	—
54. Preobraschensky 1911	34 m	M T. der Haut u. des P. N.	Pigment.	Exstirpation, Recidiv Exartikulation
55. Orzechowsky u. Nowicki 1912	18 w	M. T. der Haut des P. N. und Z. N.	Pigment., geist. beschr.	Trepanation
56. Versé 1913	45 m	M. T. des P. N.	—	Malignität n. Traum. entstanden. Operat. Kleines Recidiv
57. Herxheimer u. Roth 1914	55 m	M. T. der Haut des P. N. des S. N.	—	—
58. Thienel 1917	41 m	M. T. der Haut	Pigment.	Exstirpation
59. Heveroch 1918	46 w	M. T. der Haut	?	?

Literatur zu den Tabellen.

Adrian: Ueber Neurofibromatose und ihre Komplikationen. Beitr. z. klin. Chir. Bd. 31, 1901, p. 42.

— Die multiple Neurofibromatose. Zentrblbl. f. d. Grenzgeb. der Med. u. Chir. Bd. 6, 1903.

Antelme: Un cas de molluscum fibreux éléphantiasique. Bull. de la Soc. méd. de l'Ile Maurice, 29. Oct. 1897, pag. 491. Ref.: Ann. de derm. et de syph. III. Serie, Tom 9, 1898, p. 204.

Arnozan: Journal de méd. de Bordeaux, 20. Sept. 1885. Ref.: Garré, s. diesen.

Askanazy: Ueber multiple Neurofibrome in der Wand des Magen-darmkanals. Arb. aus dem Pathol. Inst.-Tübingen 1894—1899. Bd. 2, H. 4.

Bassoe und Nuzum: Report on a case of ventral and peripherical neurofibromatose. The Journ. of Nerv. and Ment. disease. Vol. 42, Dez. 1915, p. 785.

Bazin: Observations de molluscum etc. Adrienne de la Hay 1862, Paris. Ref.: Adrian 1903, s. diesen.

Berger: De la Neurofibromatose. Arch. gén. de méd. I, Nr. 22, p. 1367. Ref.: Jahresbericht über die Fortschritte in der Neurologie und Psych. Bd. 8, 1904, p. 269.

Berggrün: Ein Fall von allgemeiner Neurofibromatose bei einem 11jährigen Knaben. Arch. f. Kinderheilkunde. Bd. 21, 1897.

Bergmann: Sitzungsbericht Vereinigung der Chirurgen Berlins, 18. Nov. 1889. Berl. kl. W., 30. Dez. 1889, Nr. 52, p. 1133.

Billington: Sitzungsbericht Brit. Am. med. Ass. Birmingham de Brit. med. Journ. 1914. Vol. I, p. 709.

Blasius: Ueber rückfällige Neurome. Langenbecks Arch. 1862, Bd. 2.

Bourcy et Laignel-Lavastine: Un cas de maladie de Recklinghausen. Arch. gén. de méd. II. Semestre, Tom. IV, 1900, p. 270.

Bradford: Recklinghausens disease. The lancet 1908. II., 2, S. 1445.

Brault: Neurofibromatose volumineuse etc. Bull. et mémoires de la Soc. de chir. de Paris, Tom. XXXI. 1905, p. 692.

Brigidi: Multiple Neurofibrome der peripheren Haut- und Muskelnerven etc. Monatshefte für Dermatologie. Bd. XIX, 2, 1894, p. 190 u. 237.

Bruns: Ueber das Rankenneurom. Beitr. z. klin. Chir. Bd. 8, 1892, p. 1.

—. Das Rankenneurom. Virch. Arch., Bd. 50, 1870, p. 109.

v. Büngner: Ueber allgemeine multiple Neurofibromatose etc. Arch. f. klin. Chir. Bd. 55, S. 559, 1897.

Busch: Pitha-Billroths Handbuch II, 2. Abt. A, S. 229 und Ref.: Garré, s. diesen.

Campana: Ueber Sarcomatose der Haut. Bericht des italienischen Aerztekongresses zu Pavia, Sept. 1887. Monatshefte für Dermatologie 1888, Bd. 7, p. 30.

Chambard: Contributions à l'étude de la transformation cancereuse de néoplasmes benins de la peau. Ann. de derm. et de syph. Tom. IV, 1883, p. 61.

Charpentier: Maladie de Recklinghausen et Psychose périodique. L'Encephale Nr. 12, S. 460. Ref.: Jahresbericht über die Fortschritte a. d. Geb. d. Neurol. u. Psych. 1910, S. 1083.

Cimmono: Ref.: Ann. de dermatol. et de syph. III. Série, Tom. III, 1892, S. 405.

Czerny: Eine Elephantiasis arabum congenita etc. Arch. f. klin. Chir. 1894. Bd. 17, S. 357.

Danlos: Dermatofibromes généralisés. Ann. de derm. et syph. 1900, p. 394.

Délore: Neurofibromatose cutanée avec xanthome profond du bras droit. Gaz. d'hôpiteaux 1896, Nr. 50, p. 514.

Déri: Neurofibrom und Elephantiasis. Pester med. chir. Presse, Nr. 14, p. 332. Ref.: Jahresber. über d. Leist. u. Fortschr. a. d. Geb. d. Neurol. u. Psych. 1903, p. 304.

Dubois: A propos d'un cas de maladie de Reckl. fam. avec tumeurs majeurs. Rev. méd. de la Suisse Romande 1917. Bd. 37, p. 93.

Finotti: Beitrag zur Chirurgie u. pathol. Anatomie der peripheren Nerven. Virch. Arch., Bd. 143, 1896, p. 133. (Fall 4).

Fränkel: Fibroma molluscum multiplex. Petersburger medizin. Wochenschrift 1897. 12. Jahrg, n. F. 4. Jahrg., Nr. 31, p. 258.

Garré: Ueber sekundär maligne Neurome. Beitr. z. klin. Chirurgie 1892. Bd. 9, p. 475.

Genersich: Multiple Neurome. Virch. Arch., 49, 1870, p. 15.

v. Gernet: Das plexiforme Neurom der Nerven und der Haut. Inaug.-Diss., Dorpat 1892.

Gluge: Abhandlungen zur Physiologie und Pathologie 1841, p. 140. Ref.: Garré, s. diesen.

Goldmann: Beitrag zur Lehre von den Neuromen. Beitr. z. klin. Chirurgie, Bd. 10, 1893, p. 13. (Fall 2.)

Habermann: Beitrag zur Kenntnis der sekundär malignen Neurome. Münch. med. Wochenschrift 1898. Nr. 23, p. 713 und Nr. 24, p. 752.

Harbitz: Multiple Fibroneuromatosis (Recklinghausens Disease). The arch. of intern. med. Vol. 3, 1909, p. 32. (Case 1, 9, 10, 11, 13.)

Hartmann: Zur Kenntnis der sekundär malignen Neurome. Beitr. z. klin. Chir. Bd. 17, 1896, p. 177.

Hashimoto: Fibroma molluscum. Zeitschr. f. klin. Med. Bd. 17, 1890, 353.

— Ref.: Ernst Lange, s. diesen, S. 20 u. 24.

Hebra: Ein Fall von Molluscum fibrosum. Jahresbericht d. allgem. Krankenhauses in Wien 1874. Ref.: Vierteljahrsschrift f. Derm. u. Syph., 2. Jahrg. 1875 (der Reihenfolge VII. Jahrg., S. 121).

Hecker: Die Elephantiasis oder Lepra arabica.

Lahr: Ref.: Recklinghausen, s. diesen, S 81.

Henneberg und Koch: Ueber zentrale Neurofibromatose und die Geschwülste des Kleinhirnbrückenwinkels. Arch. f. Psych. 1903. Bd. 36, p. 251. (Fall 2.)

Herczel: Ueber Fibrome und Sarkome der peripheren Nerven. Zieglers Beitr., Bd. 8, 1890, p. 38.

Herxheimer und Roth: Zum Studium der Recklinghausenschen Neurofibromatosis. Zieglers Beitr., Bd. 58, 1914.

Hesselbach: Beschreibung der pathologischen Präparate. Giessen 1824. Ref.: Recklinghausen, s. diesen, p. 99.

Heveroch: Ein Fall von Recklinghausenscher Krankheit. Ref.: Zeitschr. f. d. ges. Neurol. u. Psych. 1920, Bd. 19, p. 280.

Heydweiller: Ein Beitrag zur Kasuistik der multiplen Fibrombildungen der Haut. Inaug.-Diss. Erlangen 1887.

Hintz: Zur Kenntnis des Morbus Recklinghaus. Wien. klin. W. 1909, S. 1157.

Hirsch: Zur Kasuistik des Morb. Recklingh. im Kindesalter. Prager med. W. 1911, Nr. 29, p. 375.

Hitchcock: The Amer. Journ. of med. scienc. 1862, LXXXVI, p. 320. Ref.: Recklinghausen, s. diesen, S. 83.

Hulst: Beitrag zur Kenntnis der Fibrosarkomatose des Nervensystems. Virch. Arch., Bd. 177, 1904, S. 317.

Humbert et Naville: Neurofibromatose etc. Ann. de méd. 1918, Nr. 2. Ref.: Zentralbl. f. allg. Pathologie und pathol. Anatomie 1919, S. 657.

Iniguez: Molusco pendolo generalisato etc. Ref.: Ann. de dermatol. et de syph. II. Serie, Tom. II, 1881, S. 154.

Jeanselme et Orillard: Contributions à l'étude etc. Rev. de chir. 1894. 14. année, Tom. XIV, S. 50.

Keyser: Sitzungsbericht Clinical Sos. of London. The Brit. med. Journ. 1905. Vol. I, S. 249.

Klinger: Sitzungsbericht der Ges. der Charitéärzte 6. Juni 1912. Berl. med. Wochenschr. 1912, S. 1491.

Kohts: Ein Fall von multiplen Fibromen der Haut. Inaug.-Diss. Königsberg 1893.

Kölpin: Ein Fall von Fibroma molluscum multiplex mit Elephantiasis etc. Inaug.-Diss. Greifswald 1897.

Königsdorf: Fall von Fibroma molluscum multiplex. Inaug.-Diss. Würzburg 1887. Ref.: Ernst Lange, s. diesen.

Ladkin: A case of multiple fibrome etc. Ref.: Centralbl. f. allg. Pathol. und pathol. Anat. 1905, S. 619.

Lahmann: Die multiplen Fibrome in ihrer Beziehung zu den Neurofibromen. Virch. Arch. 1885. Bd. 101, S. 264.

Lange, Ernst: Die Rolle der Heredität in der Aetiologie der Neurofibrome, Fibromata mollusca, Elephantiasis congenita. Inaug.-Diss. Leipzig 1906.

Leriche: Ueber einen durch Neurofibromatosis bedingten Fall von Pylorusstenose. D. Zeitschr. f. Chir. 1911. Bd. 111, p. 314.

Littlewood: A case of multiple Neurofibromatosis. The lancet 1905. Vol. I, April 8, S. 921.

Mainzer: Ueber einen Fall von Elephantiasis congenita Centralblatt f. Chir. 1899, S. 114.

Marx: Ein Fall von multipler Neurofibromatose. Zeitschr. f. Augenheilkunde 1908. Bd. 19, S. 528.

Mathies: Vier familiäre Fälle von Neuromyxofibrosarkomatose. Zeitschr. f. klin. Med. 1913. Bd. 77, p. 50.

Mathieu: Sitzungsbericht Soc. méd. des hôpiteaux de Paris, 21. Febr. 1896. Ref.: Zentralbl. f. allg. Pathol. und pathol. Anat. 1897. Bd. 8, S. 750.

Menke: Rankenneurom mit allgem. Multiplizität von Neuromen Berl. klin. Wochenschr. 1898, Nr. 44, S. 974.

du Mesnil: Beiträge zur Anatomie und Aetiologie einiger Hautkrankheiten. Verh. d. phys. Ges. zu Würzburg n. F. Bd. 24 Nr. 8/9, 1890.

Modrzejewski: Multiple angeborene Fibromata mollusca etc. Berl. klin. Wochenschr. 1882, Nr. 42, p. 627, Bd. 19.

Moller: Grosser schwimmhosenartiger Naevus pilosus mit Pigmentsarkom. W. med. Wochenschr. 1889. Bd. 39, p. 465.

de Morgan: Case of multiple neuroma of the forearm. Transact. of the pathol. soc. of London. Vol. 26, 1875, S. 2.

Moses: Hereditäres multiples Fibroma molle mit Eleph. mollis. D. med. Wochenschr. 1890, Nr. 49, p. 1121.

Moynihan: A case of generalised neurofibromatosis etc. The Lanzet 1901. Vol. I, p. 28.

Müller: Ref.: Adrian, 1903, s. d.

Nonne: Vier Fälle von Elephant. cong. hereditaria. Virch. Arch.. Bd. 125, 1891, S. 189.

Octerlony: Arch. of derm. 1895, Vol. I, S. 300. Ref.: Recklinghausen (s. d., p. 87, und Lange, s. d.).

Orzechowski und Nowicki: Zur Pathogenese und pathol. Anatomie der multiplen Neurofibromatose und der Sklerosis tuberosa. Zeitschr. f. d. ges. Neurol. u. Psych. 1902. Bd. 11, p. 237.

Parsons: A case of Recklinghausen disease. The med. Presse and circular, Nr. 3, S. 68. Ref.: Jahresbericht über d. Leist. u. Fortschritte d. gesamten Neur. u. Psych. 1906, S. 290.

Petrèn: Beitrag zur Kenntnis der allgemeinen multiplen Neurome. Nord. med. Arkiv 1897, Bd. 8. Ref.: Ernst Lange, s. d., p. 25.

Philippson: Universelle Pigmentose mit molluskoiden Neurofibromen. Münch. med. Wochenschr. 1893, Nr. 27, S. 517.

Pomorski: Ein Fall von Rankenneurom der Intercostalnerven etc. Virch. Arch. 1888. Bd. 111, p. 60.

Preobrashensky: Deut. Zeitschr. f. Nervenheilkunde. Bd. 42, H. 1 u. 2, 1911.

Psilander: Fall af fibroma molluscum multiplex. Hygiea 1871. Ref.: Virchow-Hirsch, Jahresbericht 1872. 7. Jahrg., Bd. 2, p. 593.

Rapok: Beitrag zur Statistik der Geschwülsteexstirpation. Deut. Zeitschr. f. Chir. 1890. Bd. 30, S. 538.

Recklinghausen: Ueber die multiplen Fibrome der Haut und ihre Beziehung zu den multiplen Neuromen. Berlin 1882.

Rispal et Lavau: Sur un cas de maladie de Recklinghausen. Toulouse med. Ref.: Centralbl f. d. ges. Chir. u. ihre Grenzgebiete. Bd. 2, 1913, S. 361.

Rolleston: A case of Recklinghauses disease etc. The Lanzet 1899, July 29. Vol. II, p. 271.

Rose: Ein Neurom der Erbschen Plexuswurzeln. Deut. Zeitschr. f. Chir. Bd. 24, 1886, S. 411.

— Ueber die Exstirpation gutartiger Bauchgewächse. D. Zeitschr. f. Chir. 1884, S. 32.

Salomon: Multiple Neurome bei einem schwachsinnigen Individuum etc. Charité-Annalen IV, 1877, S. 133.

Scheven: Zur Kenntnis der sekundär malignen Neurome. Beitr. z. klin. Chir. Bd. 17, 1896, S. 157.

Schiffner: Medizin. Jahrbücher des österr. Staates, V, 77, 1818. Ebenda: IV, p. 44, 1822. Ref.: Recklinghausen, s. d, p. 99.

Seidz: Multiple Fibromsarkome der Nerven etc. Virch. Archiv Bd. 52, 1871, S. 114.

Sorger: Ein Beitrag zur Lehre von den multiplen Neurofibromen. Inaug.-Diss. Erlangen 1890.

Sorgo: Zur Histologie und Klinik der Neurofibrome etc. Virch. Arch., Bd. 170, 1902, p. 399.

Speransky: Verhandlungen der dermat. u. vener. Ges. zu Moskau. Sitzungsberichte 21. Jan. u. 1. Febr. 1895. Ref.: Dermatol. Zeitschr. Bd. 2, 1895, p. 399.

Spilmann et Etienne: Six cas de neurofibromatose etc. Gazette hebdomadaire de méd. et de chir. Nouv. Série, Tom. II, 1898, Nr. 57, p. 673.

Spitzmüller: Ein Fall von Neurofibromatosis. Wien. m. W. 1904, Nr. 9, p. 365, Nr. 10, p. 421.

Strohmeyer: Handbuch der Chirurgie I, S. 413, 1844.

Tailhefer: Fibromes multiples et congénitaux de la peau. Le progrès méd. Tom. VI, Serie III, 1897, p. 447.

Takàcs: Ueber die multiplen Neurome. Virch. Arch. 1879, Bd. 75 p. 431.

Teichert: Ein Fall von Fibroma molluscum. Inaug.-Diss. Würzburg 1886. Ref.: Lange, s. d., p. 20.

Thienel: Fall von schwimmhosenartigem Naevus pigm. pil. mit Carcinoma melanodes. Inaug.-Diss. Greifswald 1892. Ref.: Heuer. Beitrag z. klin. Chir. Bd. 104, 1917, p. 418.

Thilow: Beiträge zur Kasuistik des Fibroma molluscum multiplex. Inaug.-Diss. Berlin 1889.

Thomson: On Neuroma and Neurofibromatosis. Edingburgh Turnbull and Spears 1900.

Tischoff und Timotejeff: Multiple Neurome etc. Chir. Annalen Russ. 1894, S. 719. Ref.: Virchow-Gurtl-Posner: Jahresber. über d. Leistungen u. Fortschritte i. d. ges. Medizin. Jahrg. 29, 1894, II., p. 319.

Vallas: Neurofibromatose généralisée. Soc. de Chir. de Lyon Scéance du 29 juin 1899. Lyon Médical, 31 année. Tom. XCII, 1899, p. 132.

Vangehr: Inaug.-Diss. München 1881. Ref.: Garré, s. d.

Versé: Demonstration in der med. Gesellschaft zu Leipzig. Münch. med. Wochenschr. 1913, S. 1743.

Virchow: Ueber die Reform der pathol. und therap. Anschauungen durch die mikrosk. Untersuchungen. Virch. Arch., Bd. I, 1847, S. 226.

— Ueber einen Fall von vielfachen Tumoren etc. Virch. Archiv, Bd. 12, 1857, S. 114.

Volkmann: Ueber ein faustgrosses ulceriertes Neurom im Handteller. Virch. Archiv 1857. Bd. 12, p. 27.

Werther: Dermatolog. Demonstration im Krankenhaus Dresden-Friedrichstadt 15. Nov. 1906. Dermat. Zeitschr Bd. 14, 1907, S. 115.

Westphalen: Multiple Fibrome der Haut, der Nerven und Ganglien mit Uebergang in Sarkom. Virch. Arch. 1888. Bd. 114, S. 29.

— Multiple Fibrome der Haut und der Nerven. Virch. Archiv. Bd. 110, 1887, S. 29.

Whitfield: A case of cutaneous neurofibromatosis, in which newly formed nerve fibre were found in the tumors. The Lancet 1903, II, S. 1230.

Winiwärter: Plexiformes Fibroneurom der Armnerven etc. Langenbecks Archiv 1876 Bd. 19, S. 595.

Wolfsohn und Marcuse: Neurofibromatosis und Akromegalie. Berl. klin. Wochenschr. 1912. Bd. 49, p 1088.

Wutzer: Fall von Neuroma des linken Ellenbogennerven. Annalen der gesamten Heilkunde Berlin 1835. Bd. 3. Ref.: Ernst Lange, s. d., p. 21.

Sonstige Literatur.

Askanazy: Ueber schwer erkennbare Neurofibromatosen. Arbeiten aus dem pathol. Institut Tübingen. Bd. 9, 1914.

Ball: Zur Klinik und Pathologie der Recklinghausenschen Krankheit. Inaug.-Diss. Berlin 1919.

Bielschowsky: Ueber tuberöse Sklerose und ihre Beziehungen zur Recklinghausenschen Krankheit. Zeitschr. f. d. ges. Neurol. u. Psych. 1914. Bd. 24.

Borst: Geschwülste.

Freifeld: Zur Kenntnis der benignen unausgereiften Neurofibrome. Zieglers Beitr. 1915. Bd. 60.

Kawashima: Ueber einen Fall von multiplen Hautfibromen und Nebennierengeschwulst. Virch. Arch. 1911. Bd. 203.

Kren: Ein Beitrag zur Neurofibromatose. Wien. klin. Wochenschr. 1906. H. 41.

Lewandowsky: Handbuch der Neurologie.

Pick und Bielschowsky: Ueber das System der Neurome etc. Zeitschr. f. d ges. Neurol. u. Psych. 1911. Bd. 6.

Schnitzer: Zur Recklinghausenschen Krankheit. Inaug.-Dissert. Berlin 1918.

Soldan: Ueber die Beziehung der Pigmentmäler zur Neurofibromatose. Arch. f. klin. Chir. Bd. 59, 1899.

Tendeloo: Allgemeine Pathologie. Verlag Julius Springer, Berlin 1919.

Verocay: Zur Kenntnis der Neurofibrome. Zieglers Beitr. 1910. Bd. 48.

Lebenslauf.

Verfasser, Geert Hoekstra, wurde am 13. Februar 1886 in Irnsum (Holland) geboren. Nach Besuch der Realschule in Leenwarden widmete er sich im Jahre 1904 dem Studium der Medizin an der Universität Amsterdam. Ab 1908 studierte er in Utrecht, wo er am 20. Februar 1912 seine Approbation erwarb. Von 1912—1914 war er Assistent an der I. Chirurgischen Abteilung des Städtischen Krankenhauses Charlottenburg-Westend bei Geheimrat Prof. Dr. Bessel-Hagen. Von 1914—1917 war er eingezogen als holländischer Militärarzt. Von 1917—1919 war er der Niederländischen Gesandtschaft in Berlin zugeteilt. Von 1919—1921 war er Studien halber in Paris, London und Berlin.

Stammbaumtabellen.

Erklärung der Zeichen.

□ = Mann
○ = Weib
△ = Kind
□ = Mann mit Pigmentationen

× □ = Mann mit Degenerationszeichen.
▨ = Mann mit Neurofibromatosis
■ = Mann mit Neurofibromatosis u. maligner Degeneration etc.

Tabelle A.

1. Mathies.

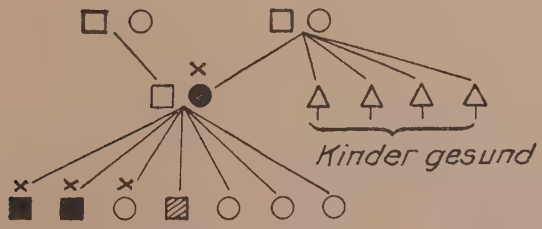

2. Unser Fall.

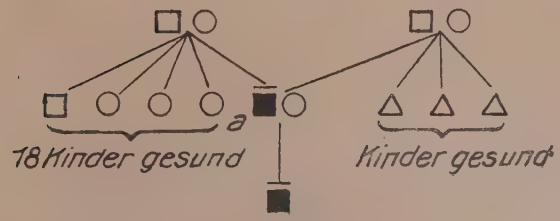

a † Brustkrebs.

Tabelle B.

1. Hitchcock.

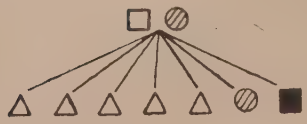

2. Genersich.

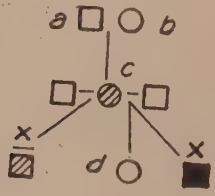

a † Abzehrung
b † Brustkrankheit
c † Brustkrebs
d † als Säugling

3. Recklinghausen.

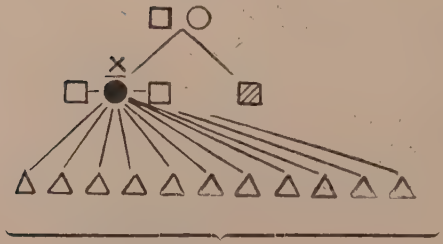

Früh gestorben.

4. Sorger.

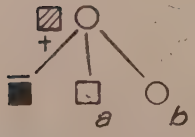

a † Säugling
b behaftet mit Kniegelenktuberkulose

5. Tischoff und Timotejeff.

6. Rolleston.

7. Adrian.

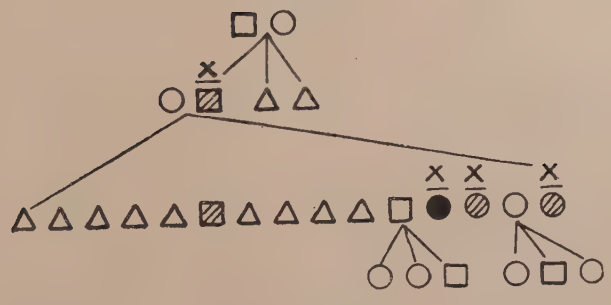

Früh gestorben.

8. Adrian.

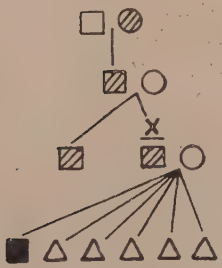

9. Moynihan.

10. Littlewood.

11. Leriche.

12. Herxheimer und Roth.

Tabelle C.

1. Schiffner.

2. Hesselbach.

3. Wutzer.

4. Virchow.

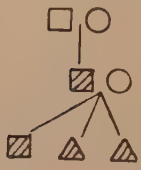

5. Heker-Czerny

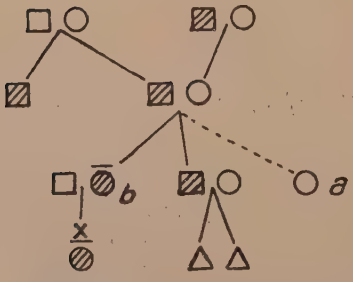

a Stiefschwester von b

6. du Mesnil.

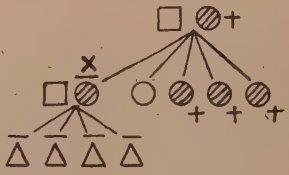

7. Bazin.

8. Bruns.

9. Octerlony.

10. Salomon.

11. Iniguez.

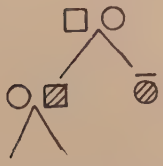

Kinder gesund.

12. Müller.

13. Lahmann

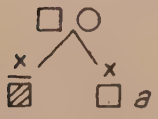

a † Epilepsie.

14. Teichert.

15. Fränkel.

16. Hashimoto.

17. Hashimoto.

18. Königsdorf.

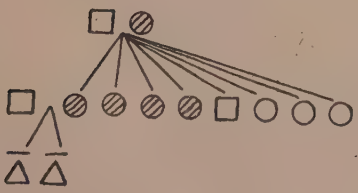

19. Moses.

20. Rapok.

21. Herczell.

22. Kölpin.

23. Nonne.

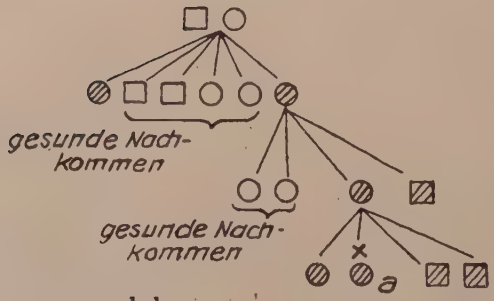

a anencephal.

24. Bruns.

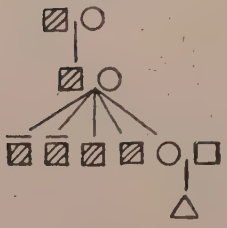

25. Philipsson.

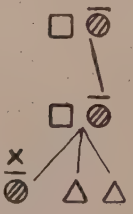

26. Speransky.

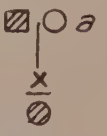

a † Tuberculose.

27. Berggrün.

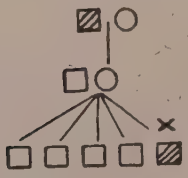

28. Tailhefer.

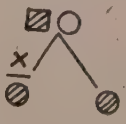

29. Mathieu.

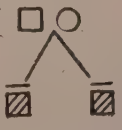

30. Petrèn.

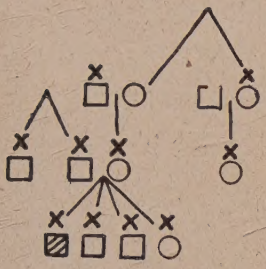

31. Menke.

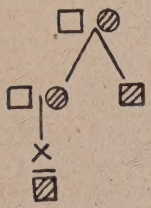

32. Spilmann und Etienne.

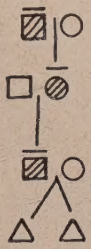

33. Spilmann und Etienne.

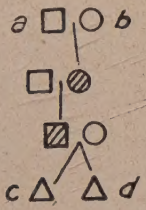

34. Antelme.

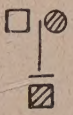

35. Mainzer.

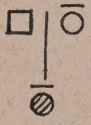

a † Leberleiden.
b † Tuberculose.
c 5 Jahre alt.
d 3 Jahre alt.

36. Bourcy und Lavastine.

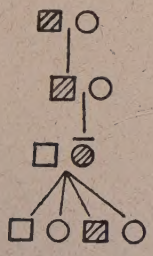

a b
a und b noch jung

37. Danlos.

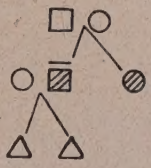

38. Alexis Thomson.

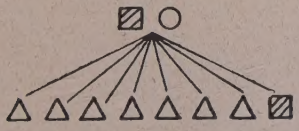

39. Adrian.

40. Whitfield.



41. Deri.

42. Spitzmüller.

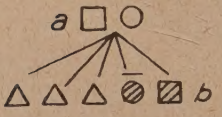

a aus erster Ehe gesunde Kinder.
b † im 6. Lebensmonat.

43. Keyser.

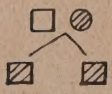

44. Werther.



45. Ernst Lange.

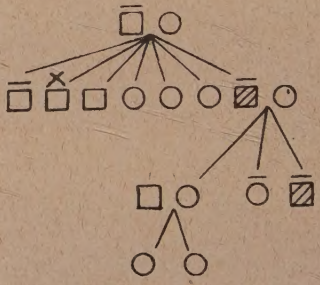

46. Parsons.

47. Volkmann.

48. Rose Bradford.

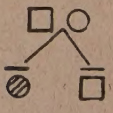

49. Marx.

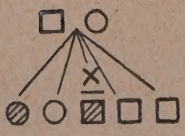

50. Harbitz.

51. Harbitz.

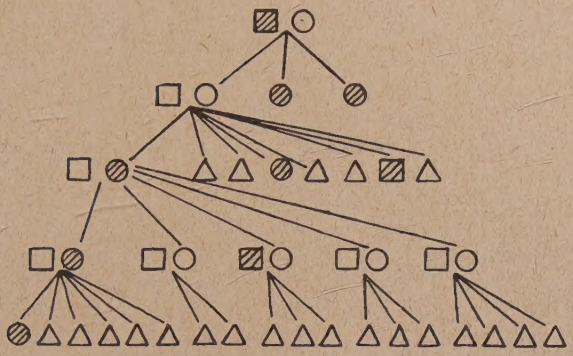

52. Hintz.

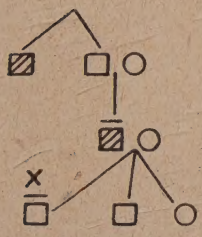

53. Charpentier.

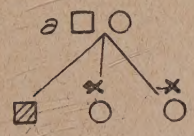

a Alcoh. Paralytiker.

54. Hirsch.

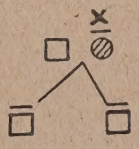

55. Rolleston.

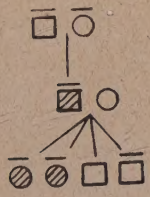

56. Klinger.

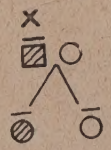

57. Wolfssohn u. Marcuse.

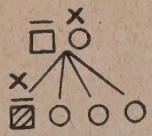

58. Rispal u. Lavau.

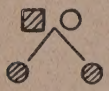

59. Billington.

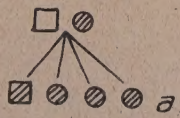

a † Krebs.

60. Bassoe u. Nusum.

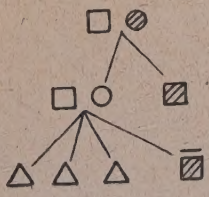

61. Harbitz.

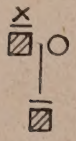

62. Dubois.

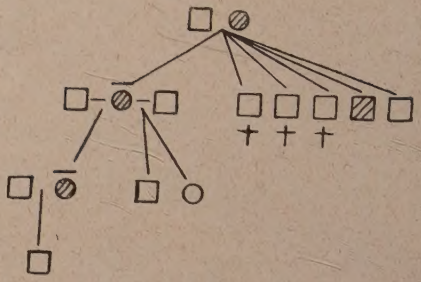
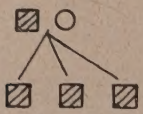
63. Humbert und Naville.